·病例报告　Case report·

双层探测器光谱 CT 在颅脑病变中的应用:穿刺活检 1 例

张豪杰，　高　飞，　王　猛，　杜可朴，　周志刚

【关键词】 体层摄影术;双能量;颅脑病变;穿刺活检
中图分类号:R651.1　文献标志码:D　文章编号:1008-794X(2025)-002-0223-03

Application of dual-layer spectral detector CT in intracranial space-occupying lesions: one case in needle biopsy

ZHANG Haojie, GAO Fei, WANG Meng, DU Kepu, ZHOU Zhigang. Department of Radiology, First Affiliated Hospital of Zhengzhou University, Zhengzhou, Henan Province 450052, China

Corresponding author: ZHOU Zhigang, E-mail: hnzzg@126.com

【Key words】 computed tomography; dual-energy; intracranial lesion; needle biopsy

颅脑病变的诊断与治疗历来是临床工作中的一个复杂挑战。传统的 CT 技术虽然在颅脑病变的初步诊断中发挥了重要作用,但其在软组织对比度和病变特异性上的局限性常常导致诊断的不确定性。近年来,双层探测器光谱 CT(光谱 CT)因其独特的能量分辨能力,为颅脑病变的精准诊断提供了新的可能[1]。作为一项新兴的影像技术,光谱 CT 能够通过物质分离分辨出不同组织中的特定元素(如钙和碘等),从而增强图像对比度,提升检出病灶的准确性。更重要的是,其为非侵入性地评估病变的血管结构和功能以及治疗效果提供了新的视角[2]。在临床实践中,穿刺活检作为颅脑病变诊断的"金标准",其精准定位至关重要。光谱 CT 的引入,不仅优化了传统 CT 技术在颅脑病变定位中的不足,而且提高了穿刺活检的准确性和安全性。然而,光谱 CT 在临床颅脑病变诊断中的实际应用尚不广泛,其真正的潜能及局限尚待进一步探索。本研究通过对 1 例颅脑占位病变患者的光谱 CT 检查与穿刺活检的实际应用情况进行分析,旨在探讨该技术在颅脑病变诊断中的应用价值,为临床提供有益的参考与启示。

通过此案例的深入探讨以期展示双层探测器光谱 CT 在颅脑占位病变精确诊断和治疗决策中的重要作用,并对其未来的临床推广提供见解。

1　临床资料

患者男,43 岁,以"记忆力下降并左上肢肌力下降 1 年余"为主诉来郑州大学第一附属医院就诊。1 年前患者无明显诱因出现记忆力下降及左上肢肌力下降,伴间断性头晕,无肢体抽搐、意识不清等。实验室常规检查未见明显异常。颅脑平扫加增强 MRI 结果提示(图 1):左侧额顶颞枕叶、侧脑室旁、基底节区、丘脑、胼胝体膝部异常信号;脑 MRS 显示:左侧额叶病变区 NAA 峰下面积、NAA/Cr 比值较对侧降低;Cho 峰下面积、Cho/Cr 比值较对侧高,结合 MRS 认为弥漫性胶质瘤可能性大,但不排除其他病变。为进一步明确诊断以及后续的治疗,拟行 CT 引导下经皮颅脑穿刺活检术。术前完善血常规、血生化、凝血功能、心电图、颅脑增强 CT(图 2)等检查,排除手术禁忌证并获取患者及家属知情同意。在常规增强 CT 图像上,同样可见到左侧大脑半球多发异常强化灶,但 3 处病灶强化程度相仿,最大差值仅约 5 HU(表 1)。通过光谱图像分析,获得了更多诊断信息(表 1、图 2),仔细对照颅脑增强 CT 及 MRI 图像后最终确定了靶病灶,术中选择合适体位,固定头颅,连接心电监护;CT 扫描,结合术前增强 CT 及 MRI,确定病变位置、进针点及进针路径,路径选择避开脑内大血管、静脉窦、脑重要功能区、脑室系统等;常规消毒铺巾,局部充分麻醉后,于定位点处切开皮肤并暴露颅骨,取骨钻钻开颅骨,取 18 G 软组织活检针,在 CT 引导下按计划进针角度及深度,采取分步进针方法进针至病灶处,在 0.5～1.0 cm 的范围内对局部进行反复切割并用 20 mL 注射器负压抽吸出豆腐渣样组织,然后退出软组织活检针并缝合腱膜、局部皮肤,给予止血药物应用,术后给予心电监护并卧床 24 h,常规给予抗炎、脱水、激素、止血治疗 3～5 d。穿刺采用 18 G 软组织活检针(安捷泰,美国),进针深度为38 mm,手术时长约 1 h,最终活检病理结果为低级别弥漫性胶质瘤,术后仅见局部硬膜外血肿形成(图 3)。

DOI:10.3969/j.issn.1008-794X.2025.02.020
作者单位:450052　河南郑州　郑州大学第一附属医院放射科
通信作者:周志刚　E-mail:hnzzg@126.com

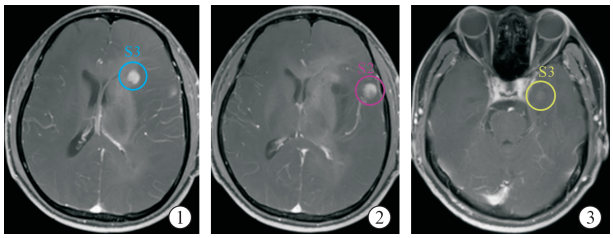

左侧额叶侧脑室旁（篮圈）、左侧岛叶（紫圈）及左侧颞叶鞍旁（黄圈）见强化结节影，病灶 S1、S2 强化高于 S3，病变周围见片状水肿影，左侧侧脑室受压，中线结构右偏

图 1　MRI 增强图像

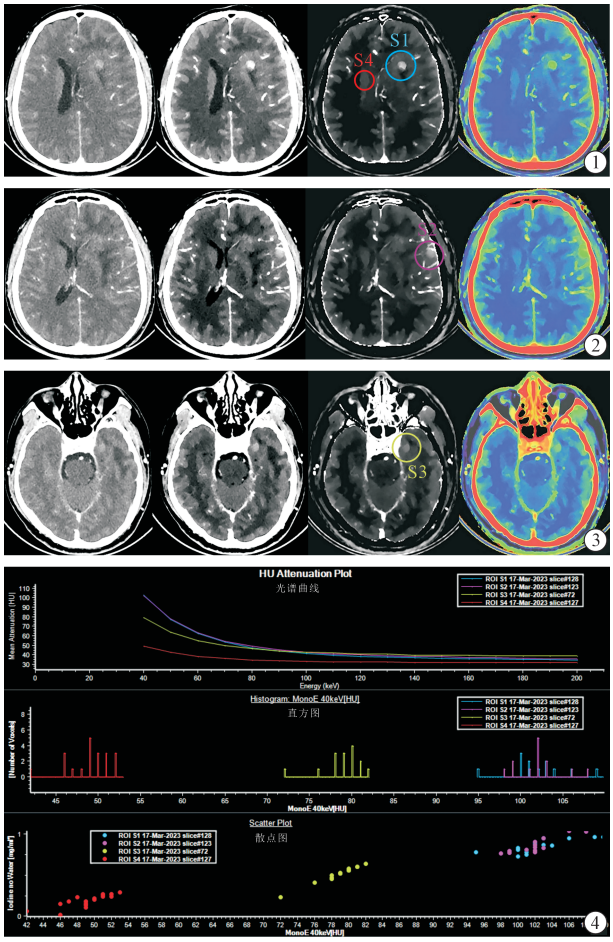

①②③分别是侧脑室体部层面、基底节层面及鞍上池层面常规及光谱 CT 增强图像（从左至右分别为常规混合能量图像、40 keV 单能量图像、碘密度图像及有效原子序数融合图像），40 keV 单能量图像、碘密度图及有效原子序数图能够提高常规混合能量图像中病灶的显示能力；④为正常脑实质（S4）及多发病灶（S1～S3）的光谱曲线、直方图及散点图，S1 与 S2 的光谱曲线基本重合，直方图及散点图中聚合程度高，说明两者具有相同的生物学特性或处于同一生长阶段。S3 的光谱曲线、直方图及散点图与 S1 及 S2 有所不同，但仍相近，也说明了该病变具有较大的异质性，S3 可能与 S1、S2 处于不同级别或生长阶段

图 2　光谱 CT 多参数图像

表 1　病变与正常脑组织常规及光谱参数对比

ROI 区域	常规 CT 值（HU）	单能级 40 keV 下 CT 值（HU）	碘值（mg/mL）	有效原子序数值
S1（病变 1）	53.2	101.0	0.82	7.78
S2（病变 2）	54.9	101.7	0.78	7.76
S3（病变 3）	49.6	78.9	0.48	7.57
S4（正常脑组织）	36.1	49.4	0.21	7.40

ROI：感兴趣区域

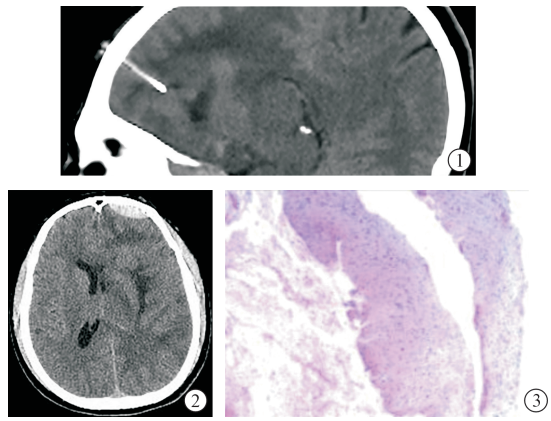

①CT 引导下脑穿刺活检矢状位；②活检后局部血肿形成；③活检病理为胶质瘤

图 3　穿刺活检及病理

2　讨论

影像学检查尚无法完全代替组织病理学诊断，对于某些难以明确诊断的颅脑占位性病变穿刺活检仍是必要的手段[3-6]。随着影像技术的进步，CT 及 MRI 等大型影像设备可实现对病变范围、位置及周围组织关系的可视化，使影像引导下的脑内病变穿刺活检相对精准、安全[5,7-8]，但提高颅脑穿刺活检的诊断准确率及降低并发症发生率仍是目前面临的难题。对于颅脑多发病变，穿刺部位的选择对活检结果的准确性有重要影响，医生需要结合影像学表现谨慎选择穿刺部位，避免取材不足或不具有代表性；为了避免或减少并发症的发生，还需充分评估患者的病变特征及与周围血管的关系，选择最安全的穿刺部位，以避免损伤重要血管和功能区。与常规 CT 或 MRI 不同，光谱 CT 可通过采集双能量数据来获得各种虚拟单能量图像（VMI）和物质分离图像包括碘密度图、有效原子序数图及电子云密度图等，从而获得更多的诊断信息[9]。目前已有多项研究证明其参数在 CT 引导下肺、肝脏及骨骼穿刺活检中的辅助作用，如明确肺肿瘤内的活性成分、提高肝内小病灶的可视化以及识别骨病变中高肿瘤细胞区域来优化穿刺活检，进一步提高其活检阳性率及准确性[10-13]。在本病例中，患者颅内为弥漫性病变，影像信息及临床实验室检查难以鉴别是否为肿瘤或感染，因此通过穿刺活检明确诊断是一种较好的选择。通过光谱成像发现相较于常规 CT 增强图像，40 keV 的 MonoE 图像上脑白质与灰质组织对比度增加，病灶与正常脑组织对比明显，更容易发现相对隐匿的病灶如 S3，这也与 Tanoue 等[14]的研究结果一致。此外，有效原子序数图用色彩量化

的方式呈现,使病灶显示得更为直观,提升了病灶的可视化效果,更容易分辨其边界及浸润范围[15]。脑组织表面和深部都含有丰富的动静脉血管网,这是规划穿刺活检路径需要注意的地方。光谱增强 CT 参数图尤其是40 keV的MonoE及碘密度图可以清晰显示颅内血管走行,弥补常规增强 CT 图像的不足,从而帮助规划穿刺路径以避免颅内出血等并发症的发生。此外,碘密度图还可定量评估病变的血供状态,间接反映病变的生物学活性,从而辅助选择活检目标病灶[16]。对于多发病灶,通过量化有效原子序数值,可以间接判断其同源性辅助诊断。本例患者的光谱 CT 多参数图像显示 3 处病灶的有效原子序数差异不大,且在光谱曲线、直方图及散点图上也较为相近,可视为同源性,但 S3 的光谱参数较 S1、S2 仍有不同,可考虑为疾病本身的异质性所致,S3 可能与 S1、S2 处于同一疾病的不同级别或不同生长阶段。通过光谱 CT 多参数分析,再结合 MRI,最终选择血供丰富、摄碘高且目标病灶路径及病灶周围血管相对较少的 S1 作为活检目标,最终获取明确诊断,未发生颅内出血,仅见局部硬膜外血肿形成。因此,光谱 CT 图像相较于常规 CT 提供了更多代谢及功能信息,可以帮助医生更好地设定穿刺目标及合理地规划路径,同时避免不必要的穿刺和遗漏,以取得有效的活检结果,降低并发症的发生率。

本研究仍存在一些局限性。首先,本研究仅为个案报道,相关大规模临床试验和长期随访数据仍较为缺乏;其次,本研究活检病例在常规 CT 引导下进行,既往有研究证明单能级图像可以明显减少穿刺针伪影干扰并提供更好的图像质量[17],因此未来研究可着手在光谱 CT 引导下进行穿刺活检,以提高活检的准确性。

总之,双层探测器光谱 CT 凭借其独特的成像特性,在颅脑占位性病变的诊断中展现出重要作用。其能够为医生提供更加全面的影像学依据,有助于提高诊断准确性,为后续治疗方案的制定提供重要参考。与此同时,对于某些难以确诊的病变,穿刺活检仍是必要的诊断手段,光谱 CT 可以为此提供更加精准的定位支持,提高活检的准确性。

[参 考 文 献]

[1] Yingying L, Zhe Z, Xiaochen W, et al. Dual-layer detector spectral CT-a new supplementary method for preoperative evaluation of glioma[J]. Eur J Radiol,2021,138:109649.

[2] 中华放射学杂志双层探测器光谱 CT 临床应用协作组. 双层探测器光谱 CT 临床应用中国专家共识(第一版)[J]. 中华放射学杂志,2020,54:635-643.

[3] Iv M,Bisdas S. Neuroimaging in the era of the evolving WHO classification of brain tumors,from the AJR special series on cancer staging[J]. AJR Am J Roentgenol,2021,217:3-15.

[4] 韩 宇,崔光彬,南海燕. 基于平扫 MRI 影像组学模型鉴别单发性脑炎与不典型胶质瘤[J]. 实用放射学杂志,2021,37:1578-1582,1599.

[5] 中国医药教育协会介入微创治疗专业委员会,国家肿瘤微创治疗产业技术创新战略联盟磁共振介入专业委员会. 磁共振引导颅脑病变穿刺活检专家共识[J]. 中华医学杂志,2018,98:3820-3824.

[6] Villanueva-Meyer JE, Mabray MC, Cha S. Current clinical brain tumor imaging[J]. Neurosurgery,2017,81:397-415.

[7] Algin O, Ayberk G. Feasibility of freehand CT and 3-T Mr guided brain aspiration biopsies with 18/20-gauge coaxial needles[J]. Jpn J Radiol,2022,40:740-748.

[8] 刘成桐,周志刚,练延帮,等. CT 引导下脑肿瘤穿刺活检的安全性及有效性[J]. 介入放射学杂志,2022,31:609-612.

[9] Rassouli N, Etesami M, Dhanantwari A, et al. Detector-based spectral CT with a novel dual-layer technology: principles and applications[J]. Insights Imaging,2017,8:589-598.

[10] Curti M,Fontana F,Piacentino F,et al. Dual-layer spectral CT fusion imaging for lung biopsies: more accurate targets, diagnostic samplings, and biomarker information? [J]. Eur Radiol Exp,2022,6:34.

[11] Sauter AP,Proksa R,Knipfer A,et al. CT-guided liver biopsy: evaluation of spectral data from dual-layer detector CT for improved lesion detection[J]. Cardiovasc Intervent Radiol,2023,46:1621-1631.

[12] Ma Y, Li S, Huang G, et al. Role of Iodine density value on dual-energy CT for detection of high tumor cell proportion region in lung cancer during CT-guided transthoracic biopsy [J]. Eur J Radiol,2023,160:110689.

[13] Yamamoto S,Kamei S,Tomita K,et al. CT-guided bone biopsy using electron density maps from dual-energy CT [J]. Radiology Case Reports,2021,16:2343-2346.

[14] Tanoue S, Nakaura T, Nagayama Y, et al. Virtual monochromatic image quality from dual-layer dual-energy computed tomography for detecting brain tumors[J]. Korean J Radiol,2021,22:951-958.

[15] Hsu C, Jeavon C, Fomin I, et al. Dual-layer spectral CT imaging of upper aerodigestive tract cancer: analysis of spectral imaging parameters and impact on tumor staging[J]. AJNR Am J Neuroradiol,2021,42:1683-1689.

[16] Li Q,Li X,Li X,et al. Spectral CT in lung cancer: usefulness of Iodine concentration for evaluation of tumor angiogenesis and prognosis[J]. AJR Am J Roentgenol,2020,215:595-602.

[17] Wang G, Gao Q, Wang Z, et al. Reduction of microwave ablation needle related metallic artifacts using virtual monoenergetic images from dual-layer detector spectral CT in a rabbit model with VX2 tumor[J]. Sci Rep,2021,11:9295.

(收稿日期:2024-02-19)
(本文编辑:茹 实)