endotension and aneurysm sac enlargement with endovascular stent graft reinforcement[J]. J Vasc Surg, 2007, 46: 124-127.

[67] Derboghossian T, Cavaye T, Quinn S, et al. Symptomatic infrarenal aortic aneurysm sac expansion 5 years post-endovascular repair without an identifiable endoleak [J]. Australas J Ultrasound Med, 2020, 23: 144-148.

（收稿日期：2023-12-29）

（本文编辑：茹　实）

·病例报告　Case report·

肺动脉肉瘤腔内活检及支架植入 1 例

邵田由，　许玉华，　周圣瑜，　江　强，　聂　强，　万　力

【关键词】　肺动脉肉瘤；腔内活检；肺动脉狭窄；支架

中图分类号：R732.2　文献标志码：D　文章编号：1008-794X(2024)-10-1154-03

Percutaneous endovascular biopsy and stent implantation for pulmonary artery sarcoma: report of one case

SHAO Tianyou, XU Yuhua, ZHOU Shengyu, JIANG Qiang, NIE Qiang, WAN Li. Department of Vascular Intervention, Jiangxi Provincial Chest Hospital, Nanchang, Jiangxi Province 330006, China

Corresponding author: XU Yuhua, E-mail: jxsxkyyjrxgk@sina.com

【Key words】　pulmonary artery sarcoma; percutaneous endovascular biopsy; pulmonary artery stenosis; stent

1　临床资料

患者女，74 岁，因“胸闷 5 月余，加重 9 d”入院。5 个月前患者感胸闷，当时未进一步诊治。9 d 前胸闷症状加重，于外院诊断为“肺栓塞”，经血管外科会诊无手术指征，予以抗凝、利尿等治疗后症状无好转，遂转来江西省胸科医院（下称“我院”）。入院后查肺动脉 CTA 见右肺动脉主干及右上、中、下肺动脉分支可见充盈缺损，远端未见充盈（图 1）。心脏彩超见右肺动脉内稍高回声团块（4.6 cm×3.1 cm），肺动脉收缩压 53 mmHg，肺动脉血流速度 85 cm/s。双下肢深静脉超声未见栓子。实验室检查：D-二聚体 0.19 mg/L，N 端-B 型纳尿肽原 1 048.3 ng/L，血常规白细胞 13.4×10^9/L，其余正常。结合各项检查考虑肺动脉占位，为进一步明确肺动脉占位性质，行经导管肺动脉腔内活检术。手术经过：局部麻醉下经右侧股静脉置入 10 F 长鞘，经导丝引入 8 F MPA 导管（Cordis，日本）至右肺动脉主干，经反复造影确认后位于右肺动脉主干狭窄处（图 2①），经 MPA 导管引入活检钳（南微医学科技公司，中国）（图 2②），透视下共活检 2 次，取出鱼肉样组织（图 2③）。退出活检钳，再次经导管造影未见肺动脉夹层、破裂出血等情况，遂拔管，局部加压包扎。术后病理诊断，IHC：EMA(－)，CK(－)，Desmin(－)，SMA(－)，CD31(＋)，CD34(－)，Fli-1(－)，CD68(＋)，Vimentin(3＋)，S-100(－)，Beta-catenin 浆(－)，Ki-67(＋，40%)，P53(＋)，MyoD1(－) HMB-45(－)，LCA(－)。结合组织学形态、免疫组化及影像学检查符合肺动脉肉瘤（图 2④）。后患者因个人原因自动出院。

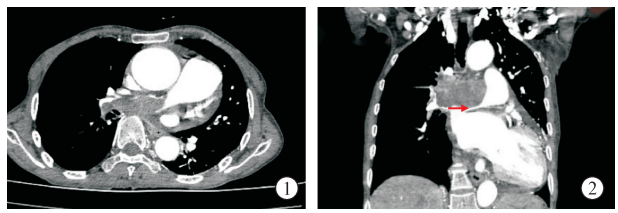

①肺动脉 CTA，横断位示右肺动脉主干充盈缺损，远端未见明显显影；②肺动脉 CTA，冠状位示右肺动脉主干明显狭窄（箭头所指）

图 1　术前肺动脉 CTA 图像

2 个月后患者因胸闷症状加重再次就诊我院。入院后查心脏彩超见右肺动脉内稍高回声团块（4.8 cm×3.6 cm），

DOI: 10.3969/j.issn.1008-794X.2024.10.021

作者单位：330006　江西南昌　江西省胸科医院介入血管科

通信作者：许玉华　E-mail: jxsxkyyjrxgk@sina.com

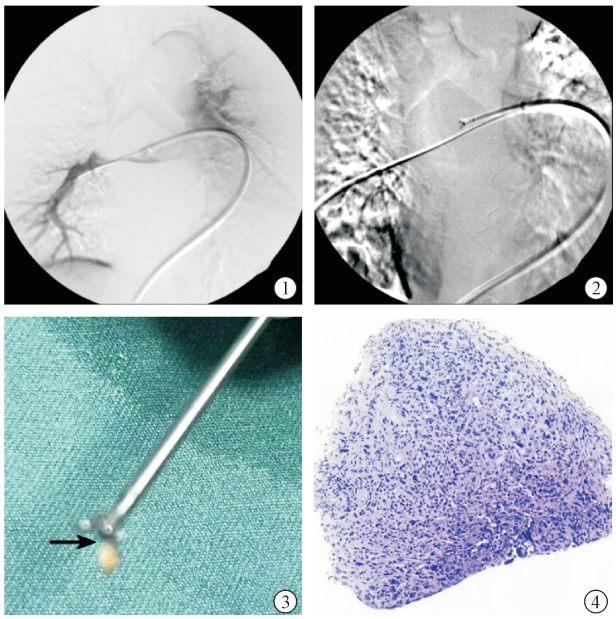

①右肺动脉造影示右肺动脉主干充盈缺损,右肺动脉主干明显狭窄;②引入活检钳至右肺动脉充盈缺损处活检;③活检钳取出小块灰白色组织(箭头所指);④HE×10 镜下所见:肿瘤细胞弥散分布,细胞大小不一,胞质丰富、核呈长梭形或不规则形,染色深,部分可见核仁

图 2　经导管肺动脉腔内活检术中图像和术后病理

肺动脉收缩压 63 mmHg,肺动脉血流速度 64 cm/s。为缓解患者肺动脉高压症状,经患者家属签署手术同意书后行肺动脉支架植入术。手术经过:局麻下穿刺右侧股静脉,置入 10 F长鞘,肺动脉造影明确右侧肺动脉主干内局限性管腔狭窄,采用导丝导管通过狭窄段,将 Amplaze 导丝置于右肺动脉下段分支远端,先引入 12 mm×40 mm 球囊(Cook,美国)在肺动脉狭窄段扩张(见图 3①),退出球囊,再引入 14 mm×80 mm支架(Bard,美国)通过肺动脉狭窄段,于透视下缓慢释放,观察支架形态及位置,明确完全覆盖狭窄段后再次复查造影,显示右下肺动脉血流通畅(见图 3②),遂拔管,局部加压包扎。术后患者胸闷症状明显好转,术后第 2 天复查心脏彩超:肺动脉收缩压 41 mmHg,肺动脉血流速度 95 cm/s。肺动脉支架植入术后 2 个月复查肺动脉 CTA,支架位置及膨胀良好,部分肉瘤长入到支架内(见图 3③)。建议患者于肿瘤科行放疗、化疗等治疗,患者本人拒绝。肺动脉支架植入术后 8 个月患者因心功能衰竭死亡。

2　讨论

肺动脉肉瘤(pulmonary artery sarcoma,PAS)是一种罕见的高度恶性间质瘤,自 1923 年 Mandelstamm 在尸检中首次报道以来,文献中报道的病例不足 450 例,发病率 0.01%～0.03%,发病年龄多在 40～60 岁,女性发病率稍高于男性[1-5]。PAS 起病隐匿,主要症状为呼吸困难、咳嗽、咯血、胸痛、晕厥等,肺动脉 CTA、经胸超声心动图、MRA 等检查均缺乏特征性,有研究表明,PET-CT 在 PAS 的诊断中有重要意义[2-3]。PAS 容易被误诊为急性肺栓塞或慢性血栓栓塞性肺动脉高压(chronic thromboembolism pulmonary hypertension,CTEPH)[4-5]。有研究统计,47%的 PAS 患者最初被误诊为肺栓塞,误诊中位时间为 100 d(30～210 d),39%的患者接受溶栓或抗凝治疗,出现症状到确诊时间每增加 1 倍,死亡率增加 46%[5]。以前大多数 PAS 在术后或尸检后的组织病理学确诊,如今越来越多的病例通过经导管腔内活检、CT 引导下穿刺、支气管内超声引导下针吸活检(EBUS-TBNA)等方式进行组织取样[5-6]。经导管腔内活检取得组织量相对较少,有血管夹层、破裂、假性动脉瘤形成等风险,因此需要经验丰富的介入医生进行操作。术前需完善肺动脉 CTA 充分评估待活检位置解剖,可通过加硬导丝引入长鞘或导引导管至肺动脉狭窄段,再引入活检钳,这可有效避免活检钳移位,与此同时在透视及造影下调整活检钳进行准确定位,以减少活检过程中肺动脉夹层、破裂、假性动脉瘤等风险。本例患者从首次出现症状到确诊时间为 5 个月,最初也被诊断为肺栓塞,予以抗凝等治疗后未见好转。我们认为,对于疑似肺栓塞患者,D-二聚体、下肢静脉血管超声等检查无异常,诊断性抗凝、溶栓等治疗后症状未见好转时,须考虑 PAS 可能,可进一步完善经导管腔内活检明确诊断。

外科手术是早期 PAS 患者首要治疗手段,方式包括单侧全肺切除、肺叶切除、肿瘤切除合并肺动脉置换、肺动脉内膜剥脱术、心肺联合移植等[7-8]。未经治疗的肺动脉肉瘤患

①右肺动脉狭窄段行球囊扩张;②支架植入术后肺动脉造影示肺动脉血流通畅;③肺动脉 CTA,2 个月后复查示部分肿瘤长入肺动脉支架内

图 3　肺动脉支架植入术中图像和术后肺动脉 CTA

者中位生存时间为 1.5 个月[9]。Mussot 等[7]最大的一组单中心研究结果,外科术后 3 年生存率 29%,5 年生存率 22%。对于不能耐受手术或无法手术的患者,则可考虑放疗或化疗延长患者生存时间,当肿瘤血供丰富时也可行动脉化疗灌注[10-11]。经验性的化疗用药包括阿霉素 + 异环磷酰胺,吉西他滨 + 紫杉醇/达卡巴嗪等[10]。由于病例数量少,目前尚无 PAS 放化疗的指南或专家共识,也有研究认为放化疗对该类患者无效[3,7-8]。尽管支架植入在外周血管狭窄中应用广泛,但在肺动脉中应用较少,适用于肺动脉狭窄或肺动脉假性动脉瘤[12-14]。肺动脉狭窄可分为先天性和继发性,肺癌或纵隔肿瘤是继发性肺动脉狭窄的原因之一,由 PAS 引起的肺动脉狭窄行肺动脉支架植入术,目前国内文献尚无报道。本例患者由于外科会诊评估无法手术,且患者拒绝放化疗等治疗,遂予以肺动脉支架植入术。为了尽可能地保留更多的肺动脉分支,我们采用裸支架,术后患者症状改善,肺动脉压力降低,经治疗后生存期为 8 个月,高于该疾病未经任何治疗的平均生存期 1.5 个月。术后复查肺动脉 CTA 时,肿瘤进展可导致支架再狭窄、闭塞,肺动脉支架植入术属于姑息性治疗,建议患者进一步联合放化疗等其他治疗。^{125}I 粒子支架在不可切除的腔道肿瘤(如食道恶性肿瘤、胆道恶性肿瘤)中取得良好效果[15-16],植入^{125}I 粒子支架对 PAS 合并肺动脉狭窄安全性及有效性有待进一步研究。

PAS 在临床上罕见且恶性程度高,经导管腔内活检可协助明确诊断,PAS 所致的肺动脉狭窄行肺动脉支架植入术有助于缓解肺动脉高压症状,提高患者生质量,延长生存期。

[参 考 文 献]

[1] Wu Y, Huang J, Wang Q, et al. Whole-exome sequencing insights into pulmonary artery sarcoma mimicking pulmonary embolism: a case report and review[J]. Onco Targets Ther, 2019, 12: 6227-6235.

[2] Kim C, Kim MY, Kang JW, et al. Pulmonary artery intimal sarcoma versus pulmonary artery thromboembolism: CT and clinical findings[J]. Korean J Radiol, 2018, 19: 792-802.

[3] Xi XY, Gao W, Gong JN, et al. Value of 18F-FDG PET/CT in differentiating malignancy of pulmonary artery from pulmonary thromboembolism: a cohort study and literature review[J]. Int J Cardiovasc Imaging, 2019, 35: 1395-1403.

[4] Liu X, Liu X, Li R, et al. Primary pulmonary artery tumors easily misdiagnosed as pulmonary embolism: a review[J]. Medicine (Baltimore), 2023, 102: e33337.

[5] Bandyopadhyay D, Panchabhai TS, Bajaj NS, et al. Primary pulmonary artery sarcoma: a close associate of pulmonary embolism-20-year observational analysis[J]. J Thorac Dis, 2016, 8: 2592-2601.

[6] Yeh JK, Hsiao SY, Roan JN, et al. Endovascular biopsy for pulmonary artery sarcoma mimicking pulmonary embolism[J]. Acta Cardiol Sin, 2023, 39: 658-662.

[7] Mussot S, Ghigna MR, Mercier O, et al. Retrospective institutional study of 31 patients treated for pulmonary artery sarcoma[J]. Eur J Cardiothorac Surg, 2013, 43: 787-793.

[8] Assi T, Kattan J, Rassy EE, et al. A comprehensive review on the diagnosis and management of intimal sarcoma of the pulmonary artery[J]. Crit Rev Oncol Hematol, 2020. 147: 102889.

[9] Krüger I, Borowski A, Horst M, et al. Symptoms, diagnosis, and therapy of primary sarcomas of the pulmonary artery[J]. Thorac Cardiovasc Surg, 1990, 38: 91-95.

[10] 孟艳莉,黎海亮. 动脉栓塞加瘤内注药联合靶向药物治疗肺肉瘤样癌术后复发并肺动脉肉瘤形成 1 例[J]. 介入放射学杂志, 2018, 27: 900-901.

[11] Cantaloube M, Moureau-Zabotto L, Mescam L, et al. Metastatic intimal sarcoma of the pulmonary artery sensitive to carboplatin-vinorelbine chemotherapy: case report and literature review[J]. Case Rep Oncol, 2018, 11: 21-28.

[12] Zhang L, Li X, Wu H, et al. Endovascular stent treatment of the iliac vein stenosis caused by a pelvic lymphocele secondary to gynecologic malignancy[J]. J Interv Med, 2020, 3: 192-194.

[13] 李克伟,刘　凯,段鹏飞,等. 支架植入术治疗恶性肿瘤所致肺动脉狭窄 2 例[J]. 介入放射学杂志, 2016, 25: 867-869.

[14] Ma X, Yu D, Jie B, et al. Endovascular treatment of central pulmonary arterial pseudoaneurysms in the context of silicosis combined with pulmonary TB[J]. Chest, 2022, 162: 894-898.

[15] Hu P, Huang J, Zhang Y, et al. Iodine-125 seed implantation in the treatment of malignant tumors[J]. J Interv Med, 2023, 6: 111-115.

[16] Fu X, Qi H, Qiu Z, et al. Outcomes of two types of iodine-125 seed delivery with metal stents in treating malignant biliary obstruction: a systematic review and meta-analysis[J]. Diagn Interv Radiol, 2023, 29: 509-519.

(收稿日期:2023-11-06)
(本文编辑:茹　实)