·病例报告　Case report·

介入治疗误吞枣核致食管复杂破裂 1 例

周子鹤，　李亚华，　韩新巍，　任克伟

【关键词】 食管穿孔；食管异物；食管支架
中图分类号：R655.4　文献标志码：D　文章编号：1008-794X(2023)-12-1272-02

Interventional treatment of complex esophageal rupture caused by accidental swallowing of jujube core: report of one case

ZHOU Zihe, LI Yahua, HAN Xinwei, REN Kewei. Department of Interventional Radiology, First Affiliated Hospital of Zhengzhou University, Zhengzhou, Henan Province 450052, China

Corresponding author: REN Kewei, E-mail: renkewei@zzu.edu.cn (J Intervent Radiol, 2023, 32: 1272-1283)

【Key words】 esophageal perforation; esophageal foreign body; esophageal stent

1　临床资料

患者女，78 岁，因“误吞枣核后出现胸部疼痛 15 h”转诊至郑州大学第一附属医院重症监护室(ICU)。入院前于当地医院行电子胃镜示镜距门齿 40 cm 见一枣核状异物，异物取出失败。入院查体：神志清楚，痛苦貌，颈部及前胸部有握雪感，呼吸运动减弱，双肺呼吸音低，无干、湿啰音，腹部有压痛，无反跳痛。实验室检查结果：C 反应蛋白 9.1 mg/L，白细胞计数 10.2×10^9/L。心电图检查正常。CT 检查示：食管下端-贲门区域高密度影，异物可能(图 1①②)；双侧少量气胸，纵隔积气，双肺肺炎，双侧胸部、颈根部及右背部皮下软组织积气(图 1③)，腹腔游离气体。急诊胃镜检查示：食管多处撕裂伤合并穿孔，食管内可见大量血凝块(图 1④)，未见枣核异物残留。入院第 2 日，经肛门排出枣核 1 枚(图 1⑤)。诊断为消化道异物、食管破裂穿孔、纵隔气肿、双侧气胸、肺炎、皮下气肿。胸外科及介入科会诊评估结果：患者食管穿孔数目及部位未明确，食管黏膜损伤范围较长，手术风险较大且盲目，可先行介入治疗处理。遂行“食管覆膜支架置入+脓腔置管引流+空肠营养管置入术”。术中置管至食管上段注入碘对比剂见食管颈段及食管下段有 2 处食管破裂，对比剂漏入纵隔脓腔(图 1⑥)，分别于 2 处脓腔内置入猪尾导管引流，并置入直径 20 mm、长 100 mm Bonastent 食管覆膜支架(韩国世运医疗公司)封堵食管下段破口(图 1⑦)，同时经鼻置入空肠营养管。术后予以头孢他啶(2 g/12 h)和奥硝唑氯化钠针(500 mg/12 h)静脉滴注 6 d，经鼻空肠营养管予以肠内营养乳剂(TP-HE，500 mL，2 次/d)。术后第 6 日患者病情稳定出院。术后第 17 日行食管造影证实碘对比剂通过食管顺利、无纵隔渗漏征象，予以拔除食管近端脓腔引流管；术后第 24 日拔除食管远端脓腔引流管及空肠营养管，恢复经口进食；术后第 34 日，取出食管支架(图 1⑧)，口服碘对比剂透视见食管通过顺利，无纵隔渗漏征象(图 1⑨)。随访 3 个月，患者进食正常，一般情况良好，无相关并发症发生。

2　讨论

食管破裂穿孔是一种危及生命的急重症，常见原因有医源性损伤、严重呕吐、外伤和恶性肿瘤等，其中高达 70%系医源性损伤所致，多为内镜手术所致继发性穿孔。因吞食异物发生食管破裂穿孔的文献报道极少[1-2]。食管破裂穿孔初始症状因破裂穿孔位置、大小、持续时间和污染程度不同而表现不一。最常见症状为胸痛，此外还有吞咽困难和呼吸困难[3]。本病例食管破裂发生于食管颈段和下段，同时胃镜下可见食管黏膜广泛撕裂，其初始表现为胸痛。

诊断食管破裂穿孔的常用检查包括水溶性对比剂消化道造影、内镜检查、CT 检查等[4]。内镜检查易漏诊小穿孔，且会增加损伤和污染风险，不建议作为首选[5]。食管造影假阴性率达 22%，对于造影阴性但临床仍怀疑有食管穿孔病例，应行内镜检查[6]。本病例 CT 检查可见异物枣核位于贲门处，为避免枣核对食管进一步损伤而行胃镜取出，但胃镜并未发现枣核，考虑其已掉入胃腔，患者第 2 日经肛门排出枣核也证明了推测。在取出导致食管穿孔的异物前，应仔细在 CT 上评估异物与周围脏器的毗邻关系，以避免操作过程中损伤气管、动脉等重要脏器。

DOI：10.3969/j.issn.1008-794X.2023.12.023
作者单位：450052　河南郑州　郑州大学第一附属医院放射介入科
通信作者：任克伟　E-mail：renkewei@zzu.edu.cn

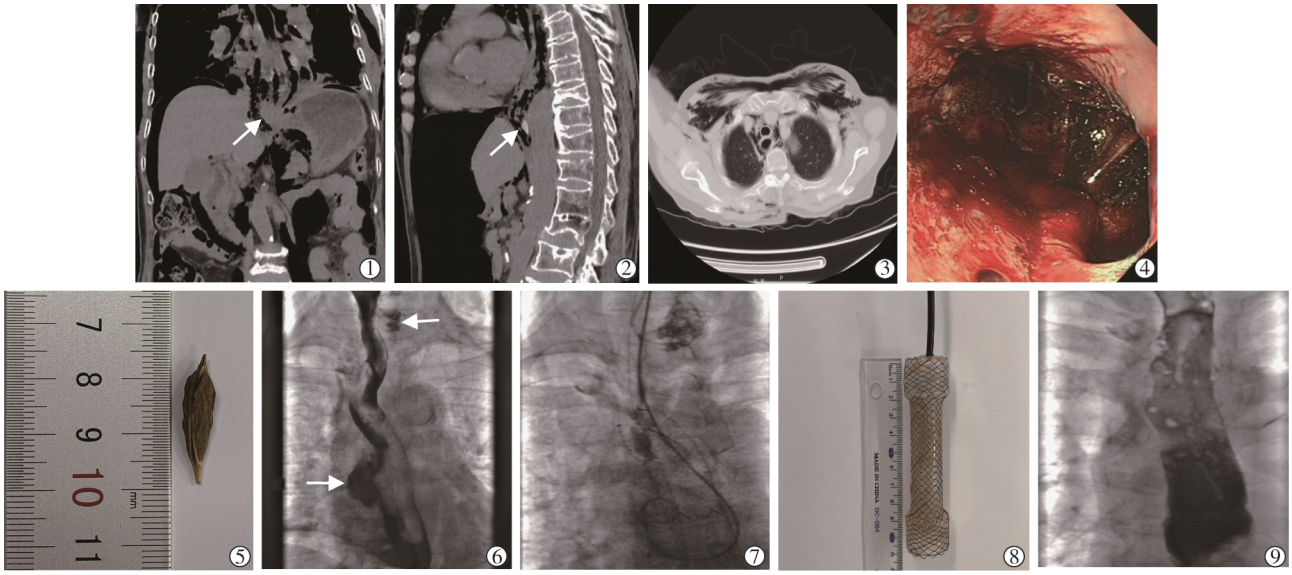

①②CT 冠状位和矢状位可见枣核呈高密度影(箭头),后纵隔内可见气体影;③CT 轴位可见纵隔积气和胸壁皮下软组织积气;④胃镜下可见食管内血凝块、食管黏膜重度撕裂伤;⑤经肛门排出的枣核;⑥食管造影见两处食管破裂穿孔,对比剂进入脓腔内(箭头);⑦两处脓腔内分别置入猪尾导管引流,使用食管覆膜支架封堵食管下段破口;⑧取出的食管支架;⑨食管支架取出后食管造影可见食管破口愈合,未见对比剂外溢

图 1　诊治过程图像

食管破裂穿孔的治疗包括液体复苏、静脉给予抗生素及手术治疗。由于保守治疗的高死亡率,通常不提倡单独保守治疗。手术方式受穿孔部位、大小、诊断时间和壁内有无坏死的影响。诊断时间超过 24 h 和出现食管壁坏死时,并发症和死亡率要高得多。因此,食管破裂穿孔最初 24 h 被描述为诊治“黄金期”。手术治疗方式多样,基本原则是脓腔引流和修补破口。无论选择何种治疗方法,必须解决营养问题并避免食物再进入食管瘘口,因此通常在手术同时要行空肠造口术或经鼻空肠营养管置入术[7-9]。置入自膨式金属支架能有效封闭食管破裂穿孔处黏膜缺损,隔绝唾液和胃液,从而控制感染、促进食管壁愈合并促进早期经口进食,已成为微创治疗食管破裂穿孔的重要选择[10]。本病例食管有黏膜广泛损伤和 2 处穿孔, 增加了外科手术修补难度且有愈合困难的风险,而通过介入经鼻途径于食管 2 处穿孔处分别置入猪尾导管,予以负压吸引持续引流纵隔脓腔,同时置入食管自膨式覆膜金属支架封堵食管下段靠近贲门的穿孔,隔绝唾液和胃液反流进入脓腔内,有效地控制了感染;经鼻空肠营养管置入保证了患者营养支持,34 d 后成功取出支架,食管完全愈合。Freeman 等[11]对比研究食管支架置入与外科修补术治疗医源性食管穿孔,结果显示食管支架置入组患者住院时间更短、并发症更少及费用更低。本病例食管异物所致破裂多发穿孔的治疗结局,也提示介入治疗创伤小、恢复快,对不适合手术修复者不失为一种良好选择。

[参 考 文 献]

[1] Vidarsdottir H, Blondal S, Alfredsson H, et al. Oesophageal perforations in Iceland: a whole population study on incidence, aetiology and surgical outcome[J]. Thorac Cardiovasc Surg, 2010, 58: 476-80.

[2] 齐县伟,束　颖,李志伟,等. 食管覆膜内支架置入治疗自发性食管破裂的疗效观察[J]. 介入放射学杂志, 2020, 29:926-929.

[3] Bladergroen MR, Lowe JE, Postlethwait RW. Diagnosis and recommended management of esophageal perforation and rupture [J]. Ann Thorac Surg, 1986, 42: 235-239.

[4] 卢雨松. 自发性食管破裂的诊断与外科治疗的现状[J]. 海南医学, 2020, 31:3110-3113.

[5] Zwischenberger JB, Savage C, Bidani A. Surgical aspects of esophageal disease: perforation and caustic injury[J]. Am J Respir Crit Care Med, 2002, 165: 1037-1040.

[6] Buecker A, Wein BB, Neuerburg JM, et al. Esophageal perforation: comparison of use of aqueous and barium - containing contrast media[J]. Radiology, 1997, 202: 683-686.

[7] Sabuncuoglu MZ, Benzin MF, Dandin O, et al. Rare cause of oesophagus perforation[J]. Int J Surg Case Rep, 2015, 6C: 138-40.

[8] Blencowe NS, Strong S, Hollowood AD. Spontaneous oesophageal rupture[J]. BMJ, 2013, 346: f3095.

[9] Wu G, Yin M, Fang Y, et al. Negative pressure catheter drainage and jejunal feeding for descending necrotizing mediastinitis by interventional techniques: a retrospective study[J]. J Interv Med, 2018, 1: 106-111.

[10] John A, Chowdhury SD, Kurien RT, et al. Self-expanding metal stent in esophageal perforations and anastomotic leaks[J]. Indian J Gastroenterol, 2020, 39: 445-449.

[11] Freeman RK, Herrera A, Ascioti AJ, et al. A propensity - matched comparison of cost and outcomes after esophageal stent placement or primary surgical repair for iatrogenic esophageal perforation[J]. J Thorac Cardiovasc Surg, 2015, 149: 1550-1555.

(收稿日期:2022-10-30)
(本文编辑:谷　珂)