

•病例报告 Case report•

腹腔乳糜瘘介入栓塞治疗 1 例

陈钦谕, 刘珍银, 牛传强, 刘 录, 张 靖

【关键词】 腹水; 乳糜瘘; 淋巴管造影; 介入栓塞

中图分类号: R614.2 文献标志码: D 文章编号: 1008-794X(2021)-07-0749-02

Interventional embolization for celiac chylous fistula: report of one case with literature review CHEN

Qinyu, LIU Zhenyin, NIU Chuanqiang, LIU Lu, ZHANG Jing. Department of Interventional Therapy, Guangdong Provincial People's Hospital, Guangzhou, Guangdong Province 510080, China

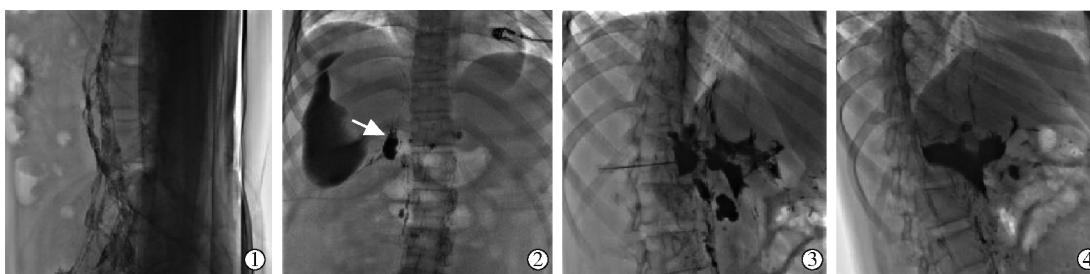
Corresponding author: ZHANG Jing, E-mail: fejr@foxmail.com (J Intervent Radiol, 2021, 30: 749-750)

【Key words】 ascites; chylous fistula; lymphangiography; interventional embolization

1 临床资料

患者,女,16岁。主诉:反复腹胀4月余。现病史:患者4个月余前无明显诱因出现腹胀,并逐渐加重,腹部MRI提示大量腹水,查腹水常规:乳白色,浑浊,黏蛋白定性试验阳性。查腹水生化学:总蛋白:43.3 g/L,白蛋白:23.6 g/L。腹水结核菌涂片阴性,一般细菌培养及鉴定未见明确异常。于外院反复住院予腹腔置管引流腹水、利尿、肠道休息、营养支持等处理,未见好转。既往史:患者3年前因“胸段Cobb's综合征”于外院行多次脊髓血管造影+脊髓动静脉畸形栓塞术。查体:腹膨隆,肝脾肋下触及不满意,移动性浊音阳性。

手术经过:全麻后常规双侧腹股沟区及腹背部消毒铺巾,双侧腹股沟超声引导下用7号一次性麻醉用针穿刺双侧淋巴结,成功后注入碘油(10 mL/h),定时透视腹盆部,示碘油经双侧腹股沟淋巴结组向上回流,约T12水平见碘油外漏至腹腔,形态不规则;利用20 G Chiba针经皮穿刺至局部淋巴管瘘口处,完成后经外鞘管注入Onyx18液体栓塞剂(美国,ev3)0.3 mL硬化栓塞瘘口,再次造影未见明显碘油活动游离,拔出穿刺针后压迫止血,加压包扎,手术结束。术后随访1个月,患者腹胀症状明显好转,复查超声提示剩余少量腹水。(图1)。



①造影清晰显示腹腔淋巴管网络;②发现淋巴管瘘口约位于T12水平(箭头);③应用20G穿刺针经皮穿刺至瘘口处,透视下经外鞘管缓慢注入栓塞剂;④再次造影显示淋巴管瘘口栓塞良好

图1 术中淋巴管造影及介入栓塞影像

2 讨论

乳糜瘘(chylous fistula)是一种较少见却严重的淋巴系统疾病,多因胸导管及其分支淋巴管的损伤致使乳糜液漏出而引起。位于腹腔的乳糜瘘多发生于腹主动脉瘤修补术、腹部淋巴清扫术等外科术后^[1],或见于淋巴管平滑肌瘤病

以及腹部放疗后^[2]。腹腔乳糜瘘易导致乳糜性腹水(chylous ascites)的出现,引起腹胀等相关症状和影响患者术后恢复,而淋巴液的持续流失还可能导致营养不良以及免疫系统并发症,严重影响生活质量甚至威胁患者生命。若保守治疗无效,则需要进一步手术治疗。外科治疗创伤大,且难以找到过

DOI:10.3969/j.issn.1008-794X.2021.07.024

作者单位: 510080 广州 广东省人民医院(广东省医学科学院)介入治疗科(陈钦谕、张 靖);广州医科大学附属广州市妇女儿童医疗中心介入血管瘤科(刘珍银、牛传强、刘 录)

通信作者: 张 靖 E-mail: fejr@foxmail.com

于细小的渗漏点,因此,找到一种能够精准确定瘘口位置并堵住渗漏点的微创诊疗方式很有必要。

过去临床上常用的淋巴管造影技术是足背淋巴管造影,但其步骤较烦琐且耗时长,限制了它在诊疗淋巴系统相关疾病中的作用。结内淋巴管造影的出现,不仅取代了足背淋巴管造影,也极大改变了淋巴管成像和介入治疗的领域^[3]。该技术通过在超声引导下直接穿刺腹股沟淋巴结进行,针尖一般位于皮层和淋巴结门之间的过渡区,注射碘油后呈细小的结节染色,并与随后显像的分支淋巴管相连,最后汇入乳糜池及胸导管。结内淋巴管造影有简易、侵袭性小和耗时短的优点,具有更好的诊断价值以及一定的治疗作用^[2]。

目前淋巴系统治疗中最常见的介入栓塞技术是胸导管栓塞术(thoracic duct embolization,TDE),由 Cope^[4]首次提出,近年来在国外已慢慢取代胸导管结扎术来治疗乳糜胸。目前,国内在呼吸系统疾病方面的介入治疗技术已经开展得非常成熟^[5],相信胸导管栓塞术也将越来越多地应用在临床上,使呼吸系统介入放射诊疗工作得到更全面且深入的发展。在胸导管水平以下的淋巴管多是由众多细小淋巴管组成的网络,微导管很难被引入到这些淋巴管中。有研究者证明,在淋巴结周围间质或淋巴管网络中注入 NBCA 胶等栓塞材料从而达到治疗目的是可行的,是治疗顽固性腹腔乳糜瘘的快速有效方法^[6-7]。这种新应用的间质注射栓塞技术为淋巴系统的介入治疗开辟了更广泛的领域。例如应用泡沫硬化剂治疗局部淋巴瘘已经有成功开展的报道^[8],但对于禁忌硬化治疗或者硬化治疗无效的情况,经皮注射 NBCA 胶进行间质栓塞为治疗提供了一种新的选择^[9]。

结合病史及实验室检查,高度提示本例患者发生腹腔乳糜瘘。既往患者行多次脊髓血管造影及脊髓动静脉畸形栓塞治疗,但治疗过程位于血管腔内而非外科手术,且治疗日期距离本次病程较久,因此考虑其与腹腔乳糜瘘的发生没有直接关系。患者经多次保守治疗无效,有进一步干预治疗的必要性。通过淋巴管造影发现淋巴管瘘口位置位于胸导管水平以下,发生渗漏的淋巴管极细小,进行导管栓塞术并不现实,同时考虑到 Onyx 胶较 NBCA 胶具有弥散性好、渗透力强、更易于控制、不粘管等优点,遂经皮穿刺至瘘口处注射 Onyx

胶进行间质栓塞治疗。术后随访 1 月,患者腹胀症状较前好转,疗效明确,未出现相关严重并发症。

介入栓塞作为一种侵入性小但高效的微创诊疗方法,有望代替外科治疗成为腹腔乳糜瘘患者保守治疗无效后的一线选择。

[参考文献]

- [1] Leibovitch I, Mor Y, Golomb J, et al. The diagnosis and management of postoperative chyloous ascites[J]. J Urol, 2002, 167: 449-457.
- [2] Lee EW, Shin JH, Ko HK, et al. Lymphangiography to treat postoperative lymphatic leakage: a technical review[J]. Korean J Radiol, 2014, 15: 724-732.
- [3] Nadolski GJ, Itkin M. Feasibility of ultrasound-guided intranodal lymphangiogram for thoracic duct embolization[J]. J Vasc Interv Radiol, 2012, 23: 613-616.
- [4] Cope C. Diagnosis and treatment of postoperative chyle leakage via percutaneous transabdominal catheterization of the cisterna chyli: a preliminary study[J]. J Vasc Interv Radiol, 1998, 9: 727-734.
- [5] 范勇,程永德. 呼吸系统介入放射学[M]. 北京:科学出版社,2016.
- [6] Hur S, Shin JH, Lee IJ, et al. Early experience in the management of postoperative lymphatic leakage using lipiodol lymphangiography and adjunctive glue embolization[J]. J Vasc Interv Radiol, 2016, 27: 1177.e1171-1186.e1171.
- [7] Chick JF, Reddy SN, Nadolski GJ, et al. Single-session endo-lymphatic glue embolization of lymphocele after heart transplantation[J]. J Vasc Interv Radiol, 2016, 27: 929-930.
- [8] 祝慧鹏,周艺琳,许中友,等. 硬化剂聚桂醇注射液治疗淋巴漏 15 例临床分析[J]. 介入放射学杂志, 2014, 23:767-768.
- [9] Baek Y, Won JH, Chang SJ, et al. Lymphatic embolization for the treatment of pelvic lymphoceles: preliminary experience in five patients[J]. J Vasc Interv Radiol, 2016, 27: 1170-1176.

(收稿日期:2020-03-19)

(本文编辑:俞瑞纲)