

## ·临床研究 Clinical research·

## 超声引导下瘤体旁注射 0.9%氯化钠溶液治疗股动脉假性动脉瘤 18 例

周 云, 陈松旺, 黄 岩, 宋进华, 顾建平

**【摘要】 目的** 探讨超声引导下瘤体旁注射 0.9%氯化钠溶液(PASI)治疗医源性股动脉假性动脉瘤(FAP)的临床价值。**方法** 18 例股动脉穿刺介入治疗术后患者,经临床及彩色超声检查明确诊断为 FAP。PASI 手术在彩色超声实时导引和心电监护下进行,1%利多卡因 5~10 ml 局部麻醉成功后,21 G 穿刺针经皮穿刺至瘤体与股动脉间瘘道周边 2~5 mm 处,缓慢注入 0.9%氯化钠溶液,直至瘘道内异常血流信号消失,压迫约 5 min。记录 0.9%氯化钠溶液注射剂量、操作时间。术后 24 h、1 周、1 个月进行临床和彩色超声复查,观察局部搏动、杂音,检测瘤腔内血流及血栓形成情况。**结果** 17 例 1 次成功(17/18,94.4%),1 例术后 24 h 复查发现瘤体内仍有持续血流信号,第 2 次 PASI 取得成功。手术操作时间 14~30 min,平均(19±8) min;0.9%氯化钠溶液注射量 40~150 ml,平均(67.2±29.3) ml。所有患者均能很好耐受治疗过程,仅有 1 例出现迷走神经反射所致一过性心动过缓;术后 30 d 随访未发现瘤体内血流恢复,未观察到静脉血栓、肢体缺血、局部感染等并发症,瘤体内血肿完全吸收。**结论** PASI 术治疗 FAP 方法简单、安全,费用低廉,患者耐受性好,值得临床推广应用。

**【关键词】** 假性动脉瘤;彩色多普勒超声;0.9%氯化钠溶液;股动脉

中图分类号:R743.3 文献标志码:B 文章编号:1008-794X(2018)-02-0163-04

**Ultrasound-guided para-aneurysmal saline injection for the treatment of iatrogenic femoral pseudoaneurysm: preliminary results in 18 patients** ZHOU Yun, CHEN Songwang, HUANG Yan, SONG Jinhua, GU Jianping. Department of Ultrasound, Affiliated Nanjing Hospital, Nanjing Medical University, Nanjing, Jiangsu Province 210006, China

Corresponding author: SONG Jinhua, E-mail: jinhuasonganj@163.com

**【Abstract】 Objective** To assess the clinical value of ultrasound-guided para-aneurysmal saline injection (PASI) in the treatment of iatrogenic femoral pseudoaneurysm, i.e. postcatheterization femoral artery pseudoaneurysm (FAP). **Methods** A total of 18 patients developed FAP after receiving interventional therapy through femoral artery puncturing, the diagnosis was confirmed by clinical and color ultrasonography examinations in all patients. Under real-time color Doppler ultrasound guidance and ECG monitoring, PASI was carried out. Local anesthesia was performed by injection of 5–10 ml of 1% lidocaine, which was followed by percutaneous puncturing with a 21-gauge needle, that was connected to a plastic syringe filled with 0.9% sodium chloride solution, into the site about 2–5 mm away from the fistula between the pseudoaneurysm and the formal artery, then, the saline was continuously and slowly injected into this area until the abnormal blood flow signal within the fistula disappeared. Manual compression was applied on the local area for about 5 minutes. The dose of injected saline and the total time of the procedure were recorded. Clinical and color Doppler ultrasound reexaminations were conducted at 24 hours, one week and one month after the treatment, and the local pulsation, murmur, intra-pseudoaneurysmal blood flow and thrombosis were tested. **Results** Successful treatment with single procedure was achieved in 17 patients (17/18, 94.4%). In one patient continuous blood flow signal within the pseudoaneurysm was still observed at 24 hours after PASI, and

DOI:10.3969/j.issn.1008-794X.2018.02.015

基金项目:南京市医学科技发展项目(YKK14087)

作者单位:210006 南京医科大学附属南京医院(南京市第一医院)超声科(周 云、陈松旺、黄 岩)、介入科(宋进华、顾建平)

通信作者:宋进华 E-mail: jinhuasonganj@163.com

successful closure of the pseudoaneurysm was obtained after the second time of PASI. The time of the procedure was 14–30 min, with a mean of (19.2±8.0) min. The injection volume of saline was 40–150 mL, with a mean of (67.2±29.3) mL. The treatment process could be well tolerated by all patients, only one patient developed transient bradycardia due to vagus reflex. Postoperative 30-day follow-up examination showed that no recurrent blood flow was detected within the pseudoaneurysm, no complications such as venous thrombosis, limb ischemia or local infection were observed, and the pseudoaneurysmal hematoma was completely absorbed. **Conclusion** For the treatment of postcatheterization FAP, ultrasound-guided PASI is technically-simple and clinically-safe with low medical cost, besides, this therapy can be well tolerated by patients. Therefore, PASI is worthy of clinical application.(J Intervent Radiol, 2018, 27: 163-166)

**【Key words】** pseudoaneurysm; color Doppler ultrasound; saline; femoral artery

随着血管腔内介入治疗围手术期抗凝、溶栓、抗血小板药物应用,加之复杂手术操作、术后应用大血管鞘<sup>[1]</sup>,股动脉假性动脉瘤(FAP)发生率呈上升趋势,可达2%~6%<sup>[2]</sup>。FAP可能引发神经压迫症状、静脉血栓形成、肢体缺血、皮肤破溃、感染,甚至破裂大出血等严重后果<sup>[3]</sup>,手术治疗创伤大,存在切口愈合困难、淋巴漏等并发症可能;超声引导下压迫(UGC)治疗简便易行,但成功率相对较低,操作时间过长,患者难以忍受;超声引导下凝血酶注射(UGTI)治疗虽有较高成功率,但存有凝血酶过敏反应、血栓脱落使肢体远端栓塞等风险。本研究采用超声引导下瘤体旁注射0.9%氯化钠溶液(PASI)治疗医源性FAP,取得较好效果。现报道如下。

## 1 材料与方法

### 1.1 临床资料

回顾性分析南京医科大学附属南京医院收治的18例股动脉穿刺介入治疗术后患者,年龄56~88岁,拔鞘1~3d发现腹股沟穿刺部位局部出现搏动性包块,听诊可闻及血管收缩期杂音。所有患者均临床高度怀疑FAP,经彩色超声检查明确诊断——FAP直径>2cm和/或有相关明显症状。具体临床资料见表1。PASI术前所有患者经充分沟通,签署知情同意书。排除标准:①人工血管假性动脉瘤;②迅速扩大的FAP;③出现皮肤或软组织缺血;④穿刺部位或瘤体内感染;⑤不可控的FAP出血;⑥FAP所致威胁远端肢体的缺血。

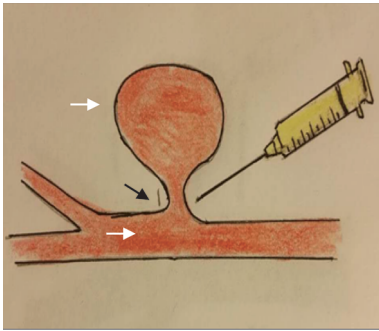
### 1.2 治疗方法

患者平卧位,采用LOGIQ型彩色多普勒超声诊断仪(美国通用公司)高频线阵探头(7.0~11.0MHz)检测FAP瘤体大小、瘤腔内多普勒血流信号图像,明确载瘤动脉及其与瘤体关系;检测瘘道长度及宽度、破口宽度,了解载瘤动脉与瘤体间血流频谱形态特征。PASI术在心电监护下进行,瘤体侧

表1 18例患者一般资料

参数	数值
中位年龄/岁	69
男/女/n(%)	8(44.4)/10(55.6)
一般情况/n(%)	
吸烟	9(50.0)
高血压	12(66.7)
糖尿病	8(44.4)
介入治疗病因/n(%)	
急性下肢动脉栓塞	5(27.8)
下肢动脉硬化闭塞	6(33.3)
上肢透析通路闭塞	2(10.7)
颈动脉狭窄	3(16.7)
主动脉狭窄	2(11.1)
瘤体直径/n(%)	
≥2 cm	15(83.3)
<2 cm	3(16.7)
载瘤动脉/n(%)	
股浅动脉	10(55.6)
股深动脉	3(16.7)
股总动脉	5(27.8)
围术期抗凝抗血小板治疗/n(%)	
抗血小板	6(33.3)
抗凝	7(38.9)
抗凝+抗血小板	5(27.8)
术中鞘管/n(%)	
6 F	3(16.7)
7 F	7(38.9)
8 F及以上	8(44.4)

腹股沟充分显露,常规消毒铺巾,彩色超声明确FAP与载瘤动脉关系及穿刺路径;1%利多卡因5~10ml对穿刺路径作局部麻醉,21G穿刺针穿刺至瘤体与股动脉间瘘道周边2~5mm处,缓慢注入0.9%氯化钠溶液(图1),直至瘘道内异常血流信号消失(最大注射剂量150ml)。术中注意穿刺针避开瘤体及瘘道,记录0.9%氯化钠溶液注射剂量及手术操作时间。术毕超声引导下局部瘤颈部压迫约5min,患者平卧12h。术后24h、1周、1个月进行临床和彩色超声复查,观察局部搏动、杂音,检测瘤体直径、血流及血栓形成情况。



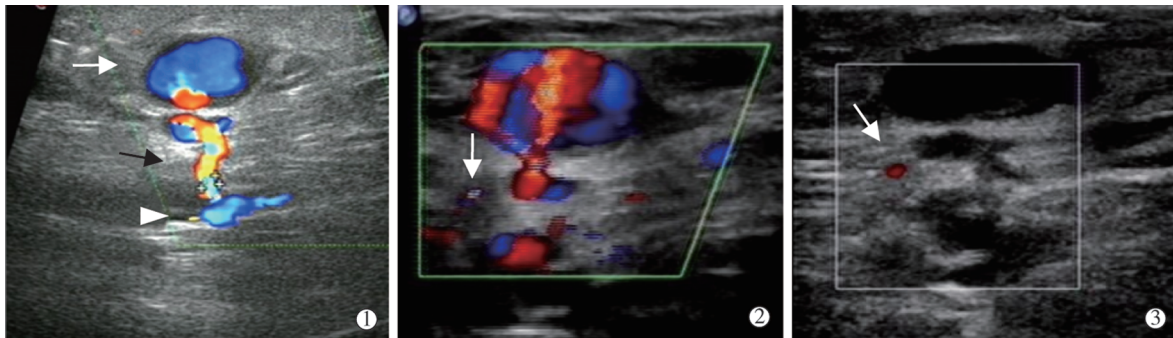
穿刺针针尖送达载瘤动脉与 FAP 间瘘道(黑箭头)外侧 2~5 mm 处,注入 0.9%氯化钠溶液,以压迫闭塞瘘道,致瘤腔内血栓形成

图 1 PASI 术治疗 FAP 示意图

## 2 结果

18 例 PASI 术均获成功(100%)(图 2),其中 17

例 1 次成功(17/18,94.4%),1 例术后 24 h 复查发现瘤体内仍有持续血流信号,第 2 次 PASI 取得成功。PASI 手术操作时间为 14~30 min,平均(19±8) min; 0.9%氯化钠溶液注射量 40~150 ml,平均(67.2±29.3) ml。所有患者均能很好耐受治疗过程,术中仅 1 例心率降至 30 次/min 伴胸闷不适,经静脉注射阿托平 0.5 mg 及吸氧观察后心率恢复正常,胸闷自行缓解。所有患者术后 7 d 随访未出现穿刺点感染、血管杂音复发,血管彩色超声复查见瘤腔内血栓形成,瘘道闭塞,未见明显多普勒血流信号;远端载瘤动脉血流通畅,管腔内壁光滑,未见血栓形成。术后 30 d 随访未发现瘤体内血流恢复,未观察到静脉血栓、肢体缺血、局部感染等并发症,瘤体内血肿完全吸收。



患者女,62 岁,糖尿病足介入治疗术后 FAP:①PASI 术前多普勒血流信号图像可见股总动脉(▷),FAP 瘤体长径 2.9 cm(白箭头)与瘘道(黑箭头);②针尖位置(箭头);③PASI 术后 FAP 及瘘道均未见彩色血流信号,可见细小血管内血流(箭头)

图 2 PASI 术治疗 FAP 影像

## 3 讨论

### 3.1 FAP 诊断

根据典型的临床症状及影像学检查可以明确 FAP 诊断。医源性 FAP 一般有明确的股动脉穿刺史,拔鞘 1~3 d 出现腹股沟穿刺部位局部疼痛及皮肤瘀斑,可触及搏动性包块,听诊可闻及血管收缩期杂音,包块近端股动脉受到压迫时则包块缩小,震颤及杂音减弱或消失。血管造影可明确动脉损伤的具体位置、范围及侧支循环情况,是诊断 FAP“金标准”,但作为一种创伤性检查,一般临床怀疑有肢体远端动脉闭塞或诊断困难时才考虑血管造影检查。彩色超声对 FAP 有较高的特异度和灵敏度。声像图表现具有特异性<sup>[4]</sup>:载瘤动脉旁见一无回声或混合性回声瘤体,该瘤体与载瘤动脉壁间有瘘道。彩色超声可见瘤体内高速血流信号通过瘘道口并随动脉收缩和舒张进出瘤体,不仅能明确显示瘤体大小及瘤腔内有无血栓形成,瘤口具体位置及瘤口区域血流动力学表现,瘤颈是否形成及长度、宽度

等,还可观察是否伴发动脉狭窄或动静脉瘘。彩色超声检查操作简单、安全、快速、重复性好,价格低廉且无创,因此成为 FAP 首选检查方法。

### 3.2 FAP 治疗

有报道显示部分 FAP 较小(直径<2 cm),其瘤腔内血栓可能缓慢形成而自愈。因此,对单一较小的 FPA 可予随访观察,如果 2 个月后瘤腔内仍可见异常血流,再进行干预治疗。对于 FAP 较大(直径>2 cm)或有明显临床症状,立即干预十分必要<sup>[2]</sup>。本组患者中 15 例瘤体直径>2 cm,3 例<2 cm,其中 2 例疼痛明显,1 例穿刺部位明显搏动性包块。外科手术切除瘤体是传统治疗方法,但创伤较大,伴有高达 32%持续神经痛和高达 40%淋巴漏发生率<sup>[2]</sup>。微创或无创治疗方法 UGC、UGTI 术,近年来逐渐成为一线治疗方案。只有在这些治疗方法无效情况下,才考虑外科手术治疗。

Fellmeth 等<sup>[5]</sup>首先报道 UGC 术治疗 FAP,通过超声探头直接压迫载瘤动脉与 FAP 间瘘道,阻断血

流后在瘤腔内局部形成血栓,然后随着血栓机化瘤体逐渐闭合。UGC 术优点是定位准确、操作简单,能随时观察治疗过程中载瘤动脉、瘘道及瘤体情况,并随时调整压迫方向和力量。由于需要长时间压迫,患者有时难以配合;压迫疗效还受瘤体大小、抗凝剂使用、患者肥胖等因素影响。因此 UGC 术更适应于瘤体较小、位置较浅、不使用抗凝剂患者<sup>[6]</sup>。本组患者 FAP 直径大多较大,且所有患者围术期均接受了抗凝和/或抗血小板治疗,大多不宜 UGC 治疗。UGTI 术治疗 FAP 原理是通过外源性凝血酶使血液中纤维蛋白原转为纤维蛋白单体,随后与活化凝血因子Ⅷ及 Ca<sup>2+</sup>共同作用,使纤维蛋白单体相互聚合,导致血栓迅速形成<sup>[7]</sup>。UGTI 术成功率较 UGC 术明显提高,创伤较小,操作时间明显缩短,患者耐受能力提高。但凝血酶为生物制品,存在发生过敏反应风险,瘤体内形成血栓有脱落导致远端动脉栓塞、肢体缺血风险,这也是术中最担心的并发症,临床应用受限。也有报道采用瘤腔内球囊辅助下注射凝血酶以减少远端栓塞,弹簧圈栓塞或覆膜支架直接闭合载瘤动脉破口的治疗方法<sup>[8]</sup>,但操作均较为繁琐,费用较高,临床应用受限。

通过 PASI 术压迫瘤体瘘道,引发瘤腔内血栓形成,由 Gehling 等<sup>[8]</sup>于 2003 年首先报道,治疗 6 例 FPA 均取得成功,未发生任何并发症。随后 Finkelstein 等<sup>[9]</sup>报道采用该方法治疗 64 例 FAP 患者,1 次治疗成功率为 92.2%,仅 3 例治疗中出现一过性心动过缓。有研究报道 80 例 FAP 患者随机分为 PASI 治疗组和 UGC 治疗组(对照组),两组瘤体直径均达到约 4.5 cm,部分为复杂性多瘤腔,结果显示 PASI 组 1 次治疗成功率(87.5%)明显高于 UGC 组(75%),手术耗时及迷走神经反射发生率均明显低于 UGC 组<sup>[2]</sup>。文献中提到 PASI 术可能出现迷走神经反射,导致一过性心动过缓,其发生率虽低于 UGC 术,但仍须引起重视<sup>[2,9]</sup>。本组患者均在心电监护下进行手术操作,同时有 0.5 mg 阿托品注射液备用,术中 1 例心率降至 30 次/min 伴胸闷不适患者经阿托品注射及吸氧缓解。本组 18 例患者围术期均接受抗凝和/或抗血小板治疗,但 PASI 术 1 次成功率仍高

达 94.4%(17/18),仅 1 例第 2 次治疗取得成功。所有患者术中均较为舒适,能较好地配合治疗,术中及术后均未见皮肤坏死、软组织感染、远端栓塞及静脉血栓、瘤体破裂等并发症发生,随访 1 个月未见 FAP 复发。本研究患者样本量不大,缺乏对照组分析,有待于进一步临床研究取得更可靠数据,得出循证医学证据。

本研究初步显示,PASI 术治疗 FAP 方法简单、安全,费用低廉,患者耐受性好,有较高的成功率及较好的中远期疗效,值得临床推广应用。

#### [参考文献]

- [1] Nikolsky E, Mehran R, Halkin A, et al. Vascular complications associated with arteriotomy closure devices in patients undergoing percutaneous coronary procedures: a meta-analysis [J]. J Am Coll Cardiol, 2004, 44: 1200-1209.
- [2] ElMahdy MF, Kassem HH, Ewis EB, et al. Comparison between ultrasound-guided compression and para-aneurysmal saline injection in the treatment of postcatheterization femoral artery pseudoaneurysms [J]. Am J Cardiol, 2014, 113: 871-876.
- [3] Toursarkissian B, Allen BT, Petrinc D, et al. Spontaneous closure of selected iatrogenic pseudoaneurysms and arteriovenous fistulae [J]. J Vasc Surg, 1997, 25: 803-808.
- [4] 蓝春勇. 彩色多普勒超声在医源性假性动脉瘤诊治中的应用研究概况 [J]. 中国临床新医学, 2016, 9: 541-543.
- [5] Fellmeth BD, Roberts AC, Bookstein JJ, et al. Postangiographic femoral artery injuries: nonsurgical repair with US-guided compression [J]. Radiology, 1991, 178: 671-675.
- [6] 潘福顺, 谢晓燕, 林颖, 等. 超声引导下加压治疗医源性股动脉假性动脉瘤 [J]. 中华外科杂志, 2012, 50: 302-305.
- [7] 江沛, 史树贵, 王益, 等. 超声引导下注射凝血酶治疗医源性假性动脉瘤 [J]. 局部手术学杂志, 2016, 25: 342-346.
- [8] Gehling G, Ludwig J, Schmidt A, et al. Percutaneous occlusion of femoral artery pseudoaneurysm by para-aneurysmal saline injection [J]. Catheter Cardiovasc Interv, 2003, 58: 500-504.
- [9] Finkelstein A, Bazan S, Halkin A, et al. Treatment of post-catheterization femoral artery pseudoaneurysm with para-aneurysmal saline injection [J]. Am J Cardiol, 2008, 101: 1418-1422.

(收稿日期:2017-02-23)

(本文编辑:边 皓)