

## •非血管介入 Non-vascular intervention•

# <sup>125</sup>I 粒子植入联合经皮椎体成形术治疗累及硬膜囊脊椎转移瘤

肖全平, 吴春根, 王涛, 李明华, 程永德

**【摘要】目的** 探讨 <sup>125</sup>I 粒子植入联合经皮椎体成形术(PVP)治疗累及硬膜囊的脊椎转移瘤临床疗效。**方法** 回顾性分析 2012 年 6 月—2013 年 6 月行 <sup>125</sup>I 粒子植入及 PVP 累及硬膜囊的脊椎转移瘤 20 例患者 38 节病变椎体。采用视觉模拟评分(VAS)、体力状况评分(KPS)和肿瘤病灶大小(mm<sup>3</sup>)3 方面评价其疗效。分别记录术前 VAS、KPS 评分;术后 24 h, 1、3 和 6 个月 VAS 及 KPS 评分;利用图像处理软件计算出术前肿瘤病灶大小、测量术后 1、3 和 6 个月残余肿瘤病灶大小,观察肿瘤有无增大。**结果** 20 例患者手术均成功,每个椎体骨水泥平均注射量为(3.8 ± 1.6)ml,每节椎体粒子平均植入量为(35 ± 5)粒。随访 6 个月~1 年,平均 8 个月。术前 VAS 平均得分为 7.41 ± 0.79;术后 24 h,1、3 和 6 个月 VAS 平均得分分别降为 5.68 ± 0.83、3.91 ± 0.86、3.50 ± 0.90 和 2.86 ± 0.83;术前 KPS 平均得分为 53.64 ± 11.66;术后 24 h,1、3 和 6 个月 KPS 平均得分分别为 59.32 ± 7.19、80.33 ± 4.32、84.55 ± 5.09 和 82.05 ± 6.06。术前肿瘤病灶平均大小为(650 ± 10)mm<sup>3</sup>,术后 1、3 和 6 个月残余肿瘤病灶大小分别为(305 ± 9)、(138 ± 10)和(115 ± 7)mm<sup>3</sup>,术后 1、3 和 6 个月肿瘤控制有效率达到 70.0%、70.0%和 88.9%。**结论** <sup>125</sup>I 粒子植入联合 PVP 治疗累及硬膜囊脊椎转移瘤在技术上可行,可有效控制病灶累及脊髓,保护脊髓神经功能健全。

**【关键词】** <sup>125</sup>I 粒子;经皮椎体成形术;累及硬膜囊;脊椎转移瘤

中图分类号:R736.2 文献标志码:A 文章编号:1008-794X(2014)-12-1052-04

**<sup>125</sup>I seed implantation and percutaneous vertebroplasty for the treatment of spinal metastasis involving dural sac** XIAO Quan-ping, WU Chun-gen, WANG-Tao, LI Ming-hua, CHENG Yong-de. Department of Radiology, the Affiliated Sixth People's Hospital, Shanghai Jiaotong University, Shanghai 200233, China

Corresponding author: WU Chun-gen, E-mail: chungen.wu@gmail.com

**【Abstract】 Objective** To assess the efficacy of <sup>125</sup>I seed implantation together with percutaneous vertebroplasty in treating spinal metastasis involving dural sac. **Methods** During the period from June 2012 to June 2013 at authors' hospital, <sup>125</sup>I seed implantation combined with percutaneous vertebroplasty (PVP) was carried out in 20 patients with spinal metastasis involving dural sac, and a total of 38 diseased vertebrae were detected. VAS, KPS and tumor size were determined to evaluate the therapeutic efficacy. VAS and KPS were calculated before the operation as well as 24 hours, 1, 3 and 6 months after the operation. Using image processing software, the tumor size was estimated before as well as at 1, 3 and 6 months after the operation. The results were analyzed. **Results** The operation was successfully accomplished in all the 20 patients. The mean amount of bone cement used for each diseased vertebral body was (3.8 ± 1.6) ml. The mean amount of <sup>125</sup>I seeds used for each diseased vertebral body was (35 ± 5) particles. The patients were followed up for 6 – 12 months with a mean of 8 months. Before operation the mean VAS was 7.41 ± 0.79, which was reduced to 5.68 ± 0.83, 3.91 ± 0.86, 3.50 ± 0.90 and 2.86 ± 0.83 at 24 hours, one, 3 and 6 months after the operation respectively. The preoperative mean KPS was 53.64 ± 11.66, and the postoperative mean KPS at 24 hours, 1, 3 and 6 months after the operation was 59.32 ± 7.19, 80.33 ± 4.32, 84.55 ± 5.09 and 82.05 ± 6.06 respectively. The preoperative mean size of the tumor was (650 ± 10) mm<sup>3</sup>, and the mean size of the residual tumor at 1, 3 and 6 months after the operation was (305 ± 9) mm<sup>3</sup>, (138 ± 10) mm<sup>3</sup>, (115 ± 7) mm<sup>3</sup> respectively. After the treatment, the 1-, 3- and 6-month tumor control rate was up to 70%, 70% and

DOI:10.3969/j.issn.1008-794X.2014.12.008

作者单位: 200233 上海交通大学附属第六人民医院放射科

通信作者: 吴春根 E-mail: chungen.wu@gmail.com

88.9% respectively. **Conclusion** For the treatment of spinal metastasis with affected dural sac,  $^{125}\text{I}$  seed implantation combined with PVP is technically feasible. This therapy can effectively control the involvement of the spinal cord and protect the spinal nerve functioning as well. (J Intervent Radiol, 2014, 23: 1052-1055)

**【Key words】**  $^{125}\text{I}$  seed; percutaneous vertebroplasty; involvement of dural sac; spinal metastasis

近年来,随着肿瘤患者生存期延长,脊椎转移瘤发生率明显增高<sup>[1-2]</sup>。据统计,超过 1/3 的癌症患者不同程度出现脊椎转移;受累椎体中胸椎占 68% ~ 70%、腰椎占 16% ~ 22%、颈椎占 8% ~ 15%<sup>[3]</sup>。大部分脊椎转移瘤患者,发现时已属晚期,失去外科手术治疗机会。累及硬膜囊者除引起难以忍受背部放射性疼痛外,还可导致病变平面以下瘫痪。经皮椎体成形术(PVP)可迅速缓解疼痛,已成为单纯椎体转移瘤患者的重要治疗方法<sup>[4]</sup>。而  $^{125}\text{I}$  粒子植入能有效控制肿瘤生长,延缓或阻止肿瘤侵犯脊髓,保护脊髓神经功能完整。本文回顾性分析 2012 年 6 月—2013 年 6 月我科利用  $^{125}\text{I}$  粒子植入联合 PVP 治疗脊椎转移瘤伴椎旁肿块 20 例。

## 1 材料与方法

### 1.1 材料

1.1.1 临床资料 脊椎转移瘤伴椎旁肿块 20 例 38 节椎体,男 12 例,女 8 例,年龄 47 ~ 70 岁,中位年龄 58 岁。病变椎体包括胸椎 22 节,腰椎 16 节。脊椎外原发肿瘤均经病理证实,分别为肝癌 3 例;肺癌 7 例,扁桃体鳞癌 1 例,甲状腺癌 2 例,食管癌 3 例,乳腺癌 4 例。入选 20 例患者均满足以下标准:① 均有累及脊柱硬膜囊相应神经症状及体征;② 经放疗后症状改善不明显或加重;③ PVP 术前 CT 及 MRI 均提示硬膜囊或脊髓受压。所有患者均行脊椎 MRI 及 CT 证实病变部位且硬膜囊明显受压。

1.1.2 器械及设备 三维治疗系统:治疗计划系统(TPS)(北京飞天兆业有限公司);18 G 粒子植入针及植入器(北京飞天兆业有限公司); $^{125}\text{I}$  粒子大小为 0.8 mm × 4.5 mm,钛合金包壳,活度 0.8 mCi,半衰期 60.2 d (上海欣科医药有限公司);PVP 成套手术器械 201 型(山东冠龙医疗用品有限公司),骨水泥(Osteo - Firm, COOK Medical, Bloomington, IN, SA), DSA (Simmens biplanar Artiz, Germany), 3.0 T MRI (signal HDXT GE 美国) 和 64 排 CT (Toshiba Aquilion)。

### 1.2 方法

1.2.1 手术方法 患者取俯卧位,术前常规消毒铺巾,透视下局部麻醉穿刺通道,将 13 G 骨穿针通过

椎弓根途径穿入病变椎体。植入粒子之前,先向病变椎体内缓慢注入骨水泥(PMMA),对骨水泥无法达到椎体肿瘤区域和椎旁软组织肿块内,有计划地植入  $^{125}\text{I}$  粒子。粒子植入过程,我们借助 13 G 骨穿针,在 DSA 引导下将骨穿针退到接近椎体后缘肿瘤部位,将与粒子配套植入针通过 13 G 骨穿针送达肿瘤组织内,用植入枪将粒子植入配套植入针芯,用植入针缓慢地将粒子推入病灶,使其按 TPS 分布在病灶区域,粒子与脊髓间的距离保持 > 1 cm。对于椎体周围软组织肿块,我们采用巴德鞘穿刺肿瘤肿块,然后在透视下植入  $^{125}\text{I}$  粒子。

1.2.2 疗效评价 肿瘤变化大小采用 WHO 实体肿瘤评价标准:完全缓解(CR),指肿瘤完全消失;部分缓解(PR),指肿瘤缩小 50% 以上;稳定(SR),指肿瘤增大小于 25%,缩小小于 50%;进展(PR),指肿瘤增大大于 25%。局部有效率为 CR 和 PR 所占比率。于术前、术后 1、3 和 6 个月分别复查 MRI,采用图像处理软件计算出肿瘤病灶大小( $\text{mm}^3$ ),由放射科 2 名副主任专家准确评估,观察肿瘤有无进展,脊髓有无放射学损伤改变,患者疼痛缓解程度采用视觉模拟评分(VAS);体力状况采用 KPS 评分,于术前、术后 24 h,术后 7 d,1、3 和 6 个月分别评分。

### 1.3 统计学方法

各组数字采用均数 ± 标准差表示。采用 SPSS16.0 统计学软件行组间配对  $t$  检验,  $P < 0.05$  为有统计学意义。

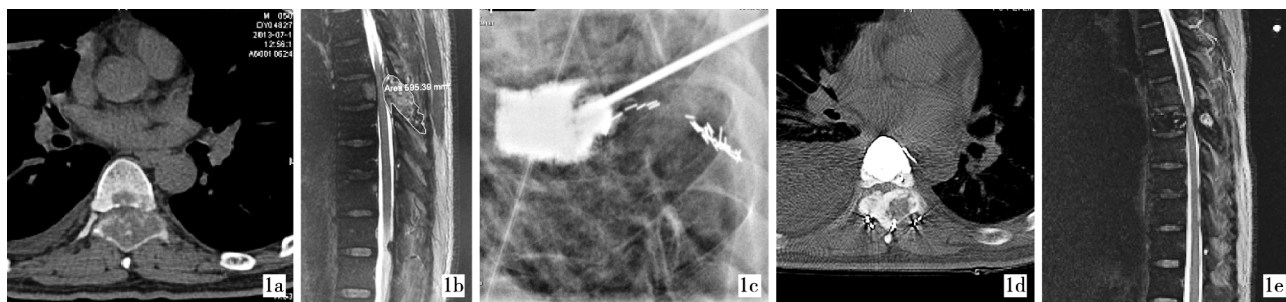
## 2 结果

20 例患者中 2 例原发病变为肝癌患者,术后 3 个月死亡;2 例患者术后 1 个月出现截瘫;14 例患者,随访 6 个月,残留肿瘤病灶缩小,无放射性脊髓炎、脊髓损伤等神经并发症发生。7 例患者(包含发生截瘫 2 例)术后 24 h 出现大小便失禁,留置导尿,术后经积极脱水及营养神经,5 例患者感觉恢复,可拔除导尿管。每节椎体骨水泥平均注射量为  $(3.8 \pm 1.6)\text{ml}$ ,粒子植入量为  $(35 \pm 5)$  粒。20 例患者 VAS 评分术前平均  $7.41 \pm 0.79$ ,随访 6 个月降至  $2.86 \pm 0.83$ ;疼痛缓解率达到 90.0%(18/20),KPS 评分由术前  $53.64 \pm 11.66$  升高至术后 6 个月  $82.05 \pm 6.06$ 。

术前 VAS、KPS 评分与术后各随访阶段评分比较 ( $P < 0.05$ ) 差异有统计学意义。术前病灶平均大小 ( $650 \pm 10$ ) mm<sup>3</sup>; 术后 1 个月 ( $305 \pm 9$ ) mm<sup>3</sup>、3 个月 ( $138 \pm 10$ ) mm<sup>3</sup>、6 个月残留病灶大小 ( $115 \pm 7$ ) mm<sup>3</sup>, 术前与术后比较 ( $P < 0.05$ ) 差异有统计学意义。术

后 1、3 和 6 个月肿瘤局部控制有效率分别达到 70.0%、70.0% 和 80.0%。

生存的 18 例患者术后 1、3 和 6 个月评价疗效, PR 分别为 14、16 和 16 例; 稳定为 4、2、0 例和进展分别为 2、2 和 2 例。



1a 附件骨明显溶骨性破坏,硬膜囊及脊髓受压,椎管狭窄 1b MRI Sag-T2WI 显示 T7 椎体转移伴附件骨软组织肿块形成,呈稍高信号影,硬膜囊受压 1c PVP + <sup>125</sup>I 粒子植入术后 1d 术后 6 个月后复查胸椎轴位 CT 可见溶骨性破坏明显提示附件骨内少许稍高信号影,残余肿瘤信号明显缩小,脊髓内未见明显异常信号影 1e 术后 6 个月胸椎 MRI 提示附件骨内少许稍高信号影,残余肿瘤信号明显缩小,脊髓内未见明显异常信号影

图 1 T2 椎体转移治疗前后图像

### 3 讨论

椎弓根破坏及周围软组织肿块形成是脊椎转移瘤一种常见表现,易侵犯硬膜囊,如不及早控制,很容易损伤脊髓,造成患者病变水平以下感觉及运动功能丧失、大小便失禁以及生活无法自理。因此,对这类患者,保护脊髓神经功能完整非常重要。临床常采用的治疗方法有外科椎板切除减压、放疗、化疗或者是多种治疗方法联合。每种治疗方法各有优缺点,对于累及硬膜囊且表现出神经症状患者,手术治疗创伤大、出血多、易感染,术后约 5% ~ 12% 患者神经症状会恶化<sup>[3]</sup>。化疗对于局部转移肿块效果并不明显,且不良反应大。立体定向放疗 (EBRT) 是一种有效的缓解患者疼痛,控制肿瘤生长的治疗方式,据报道,EBRT 能使 70% ~ 90% 患者疼痛缓解<sup>[5]</sup>。然而,EBRT 需要较大放射剂量,脊髓对大剂量放射的耐受性差,阻止了这种治疗方式抑制肿瘤生长可能,长期高剂量不良反应易导致脊髓炎,脊髓变性,引起患者截瘫<sup>[6]</sup>。手术和外放化疗均难以取得令人满意效果<sup>[7]</sup>。

作为一种短距离内放射治疗方法,近 20 年来,<sup>125</sup>I 粒子植入治疗实体肿瘤取得较好临床效果。由于 <sup>125</sup>I 粒子半衰期为 60.2 d 够放射较低能量  $\gamma$  射线,具备持续性、低能量、随着距离而衰竭,不易对周围正常结构造成损伤的特点,所以,<sup>125</sup>I 粒子具备了对生长缓慢的脊柱转移性肿瘤长时间治疗的条件。

PVP 作为一种微创治疗方法,可以加固破坏的椎体,但控制脊椎肿瘤生长作用有限,而 <sup>125</sup>I 放射性粒子植入可有效弥补 PVP 的不足。此外,PVP 和 <sup>125</sup>I 放射性粒子联合还具有重复性,对于肿瘤局部复发进行局部修补。

我们对 20 例患者 38 节椎体转移瘤伴周围软组织肿块患者行 PVP 联合 <sup>125</sup>I 放射性粒子植入,植入粒子数量及分布依据术前 TPS。随访 6 ~ 12 个月,2 例患者 2 个月后死于原发病变,死亡时脊髓神经功能保持完整;2 例 3 个月后发现截瘫,其余 16 例术后脊髓神经功能基本保持完整,除 5 例有轻微患处疼痛及下肢不适外,无放射性脊髓炎、脊髓损伤等神经并发症发生。术后 1、3 和 6 个月肿瘤控制有效率分别达到 70% (14/20)、70% (14/20)、80% (16/20),术后 6 个月患者疼痛缓解率达到 90% (18/20),体力状况评分由术前  $53.64 \pm 11.66$  变为术后 6 个月  $82.05 \pm 6.06$ 。Yang 等<sup>[8]</sup>报道 1 例肺癌 T5 转移压迫脊髓,采用 PVP 联合 <sup>125</sup>I 放射性粒子植入联合治疗,随访 2 年,T5 椎体肿瘤明显缩小。柳晨等<sup>[9]</sup>在 CT 引导下植入粒子治疗 14 例脊椎转移瘤患者,平均随访 1 年,神经功能保留率及恢复率达到 92.9% (13/14) 和 71.4% (10/14),镇痛有效率及疼痛缓解率达到 78.6% (11/14) 和 64.3% (9/14)。王俊杰等<sup>[10]</sup>对 19 例椎体及椎旁肿瘤 (15 例为转移瘤) 粒子置入患者进行随访,1、2、3 和 5 年局部控制率分别为 63%、47%、31%、3%。



对于累及硬膜囊的脊椎转移瘤,术后脊髓可能受压,因此,术后 24 h 积极应用激素、脱水消肿,营养神经非常关键,有助于水肿消退,缓解脊髓压力,促进神经功能恢复。术后 24 h 内 KPS 评分并未明显改善,可能与这个时期术后水肿高峰有关。本组 20 例患者中有 5 例(5/20)术后 24 h 内出现短时间尿潴留,需留置导尿,7 例(7/20)出现一过性神经症状加重,经上述方法积极对症处理后,大部分神经功能逐步恢复。随访过程中 2 例患者 3 个月后出现截瘫,复查 MRI 显示肿瘤病灶进展,侵犯脊髓明显。对于累及硬膜囊的脊椎转移瘤患者,术中应避免过多刺激,比如乙醇消融、RFA 等,以免加重水肿。对于累及硬膜囊的脊椎转移瘤,最好由脊椎外科及介入科专家合作,先进行充分减压,可有效避免  $^{125}\text{I}$  放射性粒子植入后产生的放射性水肿压迫脊髓。Rogers 等<sup>[11]</sup>报道了 13 例脊髓压迫患者行椎板切除术及  $^{125}\text{I}$  粒子辅助治疗,2 年及 3 年肿瘤实际局部控制率为 87.4%、72.9%。Missenard 等<sup>[12]</sup>认为将开放手术及激素治疗或局部化疗相结合,有利于降低转移瘤的局部复发率。治疗后肿瘤病灶大小如何评估,目前并无统一标准。我们通常采用 MRI-T2WI 及增强扫描来评价肿瘤灭活情况,但有时不易鉴别肿瘤复发还是坏死水肿。PET 有较高灵敏度,但是价格昂贵,不适宜普及。有学者认为 ECT 检查具有灵敏度高,费用相对低廉的优势,虽然成像较模糊,对于判断复发也具有一定的参考意义<sup>[13]</sup>。

总之,  $^{125}\text{I}$  放射性粒子植入联合 PVP 治疗累及硬膜囊脊椎转移瘤是一种临床上可采用的方法,可有效控制肿瘤生长,延缓或防止肿瘤侵犯脊髓,保护脊髓神经功能完整性。

#### [参考文献]

- [1] Bailar IJ, Gornik HL. Cancer undefeated [J]. N Engl J Med, 1997, 336: 1569 - 1574.
- [2] Society AC. Cancer facts&figures 2010[Z], 2010.
- [3] Weigel B, Maghsudi M, Neumann C, et al. Surgical management of symptomatic spinal metastases. Postoperative outcome and quality of life[J]. Spine, 1999, 24: 2240 - 6.
- [4] 肖全平, 吴春根, 顾一峰, 等. 经皮椎体成形术治疗脊椎转移性肿瘤的研究进展 [J]. 介入放射学杂志, 2013, 22: 872 - 876.
- [5] Bilsky MH, Lis E, Raizer J, et al. The diagnosis and treatment of metastatic spinal tumor[J]. Oncologist, 1999, 4: 459 - 69.
- [6] Ratanatharathorn V, Powers WE, Moss WT, et al. Bone metastasis: review and critical analysis of random allocation trials of local field treatment [J]. Int J Radiat Oncol Biol Phys, 1999, 44: 1 - 18.
- [7] Klimo P, Thompson CJ, Kestle JR, et al. A meta-analysis of surgery versus conventional radiotherapy for the treatment of metastatic spinal epidural disease [J]. Neuro Oncol, 2005, 7: 64 - 76.
- [8] Zuozhang Y, Lin X, Hongpu S, et al. A patient with lung Cancer metastatic to the fifth thoracic vertebra and spinal cord compression treated with percutaneous vertebroplasty and I-125 seed implantation [J]. Diagn Interv Radiol, 2011, 17: 384 - 387.
- [9] 柳晨, 王俊杰, 孟娜, 等. CT 引导下放射性  $^{125}\text{I}$  粒子置入治疗脊柱转移性肿瘤的价值[J]. 中国脊柱脊髓杂志, 2011, 3: 226 - 229.
- [10] Wang JJ, Yuan HS, Ma Qj, et al. Interstitial I125 seeds implantation to treat spinal metastatic and primary paraspinal malignancies[J]. Med Oncol, 2010, 27: 319 - 326.
- [11] Rogers CL, Theodore N, Dickman CA, et al. Surgery and permanent  $^{125}\text{I}$  seed paraspinal brachytherapy for malignant tumors with spinal cord compression [J]. Int J Radiat Oncol Biol Phys, 2002, 54: 505 - 513.
- [12] Missenard G, Lapresle P, Cote D. Local control after surgical treatment of spinal metastatic disease[J]. Eur Spine J, 1996, 5: 45 - 50.
- [13] 刘洋, 镇万新.  $^{125}\text{I}$  放射性粒子植入术治疗脊柱转移瘤的临床应用[J]. 中国骨肿瘤骨病, 2011, 10: 74 - 76.

(收稿日期:2014-02-20)

(本文编辑:俞瑞纲)

[1] Bailar IJ, Gornik HL. Cancer undefeated [J]. N Engl J Med,