·非血管介入　Non-vascular intervention·

超声造影在肺周占位穿刺活检的应用价值

王　淞，杨　薇，张　晖，殷延华，吴　薇，严　昆，陈敏华

【摘要】 **目的**　探讨超声造影(contrast enhanced ultrasound,CEUS)在经皮肺穿刺活检的临床应用价值。**方法**　132 例肺周占位的患者进行超声引导下经皮肺穿刺活检。其中 72 例患者穿刺前进行 CEUS 检查,为造影组;之前 60 例未进行 CEUS 检查,为对照组。比较两组超声图像特点,穿刺活检次数,病理诊断准确率以及并发症等方面的差异,分析 CEUS 对提高经皮肺穿刺活检成功率的应用价值。**结果**　造影组肺周病灶内部坏死的显示率为 44.4%(32/72),高于对照组的 6.7%(4/60),差异有统计学意义($P < 0.01$)。在造影组中,12.5%(9/72 例)显示病灶伴局部不张肺组织,CEUS 可清楚显示位于不张肺组织内的病灶,对照组为 1.7%(1/60 例),两组差异具有统计学意义($P < 0.05$)。造影组对照病理,诊断正确率为 95.8%(69/72),高于对照组的 80%(48/60),差异有显著统计学意义($P < 0.01$)。两组穿刺次数分别为(2.4 ± 0.6)次和(2.6 ± 0.6)次,差异无统计学意义。并发症情况比较,两组发生率分别为 2.8%与 3.3%,均无严重并发症,差异无统计学意义。**结论**　经皮肺穿刺前行 CEUS 检查可对病灶内部结构进行有效评估以及筛选适应证,并可显著提高病理诊断正确率,在经皮肺穿刺活检中具有重要指导价值。

【关键词】 穿刺活检; 超声造影; 肺肿瘤; 诊断率

中图分类号:R734.2　**文献标志码**:A　**文章编号**:1008-794X(2014)-06-0482-05

Application of contrast - enhanced ultrasonography in improving the success rate of percutaneous biopsy for peripheral pulmonary lesions

WANG Song, YANG Wei, ZHANG Hui, YIN Yan-hua, WU Wei, YAN Kun, CHEN Min-hua. Key Laboratory of Carcinogenesis and Translational Research (Ministry of Education), Department of Ultrasonography, Peking University Cancer Hospital & Institute, Beijing 100142, China

Corresponding author: YANG Wei, E-mail: weiwei02032001@gmail.com

【**Abstract**】 **Objective**　To investigate the clinical application of contrast enhanced ultrasonography (CEUS) in performing percutaneous biopsy for peripheral lung lesions. **Methods**　A total of 132 patients with peripheral lung lesions underwent ultrasonography - guided percutaneous biopsy. Of the 132 patients, 72 received CEUS examinations before biopsy (CEUS group), and 60 received simple biopsy with no CEUS examination (control group). The ultrasonography imaging characteristics, the times of puncture biopsy, the diagnostic accuracy rate and the incidence of complications were recorded, and the results were compared between the two groups. The clinical value of CEUS in improving the success rate of percutaneous biopsy for peripheral pulmonary lesions was analyzed. **Results**　Necrosis(areas of echoless) was demonstrated in 44.4% of the patients (32/72) in CEUS group, while it was displayed in only 6.7% of the patients (4/60) in the control group. The demonstration rate of necrosis in CEUS group were statistically higher than that in the control group ($P < 0.01$). In CEUS group coexisting local pulmonary atelectasis was found in 12.5% of the patients (9/72), and the pulmonary lesion within the atelectasis could be clearly displayed. In the control group, local pulmonary atelectasis was demonstrated only in 1.7% of patients (1/60), the difference between the two groups was statistically

DOI:10.3969/j.issn.1008-794X.2014.06.006

基金项目:北京大学—清华大学生命科学联合中心临床与基础研究人才培育平台项目“超声造影对肺周病变的诊断应用及病理对照研究”及北京市卫生系统高层次卫生技术人才培养计划(2013-3-086)

作者单位:100142　北京大学肿瘤医院暨北京市肿瘤防治研究所超声科,恶性肿瘤发病机制及转化研究教育部重点实验室(王　淞、杨　薇、张　晖、吴　薇、严　昆、陈敏华);吉林市北华大学附属医院电诊科(王　淞);安徽省亳州市人民医院超声科(殷延华)

通信作者:杨　薇　E-mail:weiwei02032001@gmail.com

significant ($P < 0.05$). The diagnostic accuracy rate of CEUS group and the control group was 95.8% (69/72) and 80% (48/60) respectively, the difference was significant ($P < 0.01$). The average number of punctures in CEUS group and the control group was (2.4 ± 0.6) and (2.6 ± 0.6) times respectively, the difference was not significant. The incidence of complications in CEUS group and the control group was 2.8% and 3.3% respectively, the difference was not significant. No severe complications occurred in both groups. **Conclusion** CEUS examination that is carried out before percutaneous pulmonary biopsy can effectively demonstrate the inner structure of the lesion, thus the diagnosis can be correctly made. Therefore, CEUS is of great value in guiding percutaneous pulmonary biopsy.(J Intervent Radiol, 2014, 23: 482-486)

【**Key words**】 puncture biopsy; contrast enhanced ultrasonography; lung tumor; diagnostic rate

目前,肺部恶性肿瘤的发病率呈逐年上升的趋势。不同病理分型在治疗方式上存在较大差异,临床常需要简单安全的方法获得病理诊断[1]。影像引导的经皮肺穿刺活检是诊断肺部局灶性病变的主要途径。超声引导下肺周病灶穿刺活检具有经济、方便、安全、省时以及无辐射等优点,逐渐受到重视。然而,常规超声无法清晰显示病灶的内部结构,例如病灶是否隐藏在不张肺组织内,病灶内是否存在坏死以及坏死范围大小等,可能造成取材不正确或存在假阴性的可能[2]。近年来,以 SonoVue 为代表的新一代超声对比剂可显示病灶内微血管灌注特点,可鉴别肺实变组织、肿瘤组织以及坏死组织,指导下一步穿刺活检。本研究旨在探讨利用超声造影技术在穿刺前对肺周占位进行有效评估,以期获得更高的病理诊断正确率。

1 材料与方法

1.1 材料

1.1.1 研究对象 2011 年 7 月—2013 年 6 月来我院就诊的 140 例经 CT 或 MRI 诊断为肺周围型占位患者作为研究对象。其中 2012 年 6 月—2013 年 6 月的 80 例患者穿刺前均进行超声造影(contrast enhanced ultrasound,CEUS)检查,8 例 CEUS 显示不宜穿刺,余 72 例作为造影组,其中男 42 例,女 30 例,年龄 15 ~ 80 岁,平均(56 ± 13)岁;2011 年 7 月—2012 年 5 月的 60 例穿刺前未进行超声造影检查,作为对照组,其中男 41 例,女 19 例;年龄 21 ~ 86 岁,平均(61 ± 14)岁。入组患者均进行超声引导下经皮肺穿刺活检。

1.1.2 仪器 仪器为 Logiq E9(GE 公司,美国)彩色超声诊断仪,频率 3.5 ~ 5 MHz。超声对比剂采用 SonoVue(Bracco,意大利)。

1.2 方法

1.2.1 造影方法 首先对照胸部 CT 或 MRI 所示病灶位置,进行灰阶超声及彩色多普勒超声(彩超)检查,避开肋骨及气体遮挡,观察病灶大小、形态、边界、内部回声结构及彩色血流等。造影组采用固定的造影条件(MI = 0.13),经肘正中静脉团注法注射对比剂 1.2 ml,后用 5 ml 0.9%氯化钠溶液冲洗。重点观察病灶增强及廓清过程,内部有无坏死等,记录时间为 5 min,并每隔 1 min 30 s 存储 DICOM 数据。造影组患者多在造影后 30 ~ 60 min 内进行穿刺活检。

1.2.2 经皮穿刺活检方法 造影组取材部位选择明显增强区域(尽量避开无增强区域),对照组取材部位选择离胸壁较近的实性病变。选择好进针角度及部位后,常规消毒、铺巾,2%利多卡因局部麻醉,使用超声引导架,自动活检枪(巴德,美国),18 G 穿刺活检针(巴德,美国),超声引导下实时观察穿刺过程。取材需为实性组织,长度 15 ~ 22 mm,肉眼观察为白色或黑白相间,浸入 4%甲醛溶液,不溶解者认为取材满意,取材不满意需增加穿刺次数,总次数不超过 4 次,标本固定后送病理检查。取材标本量满足病理诊断为取材成功。

1.2.3 影像诊断标准 分别记录造影组与对照组在诊断肺周病灶伴肺实变及病灶内是否存在坏死的诊断结果。CEUS 显示病灶内出现无对比剂进入的持续无增强区域,且与增强区域分界明显,则诊断为坏死; 常规超声显示病灶内出现低-无回声区且与周边病灶回声分界明显, 同时 CDFI 显示内部未见血流信号, 则诊断为坏死。CEUS 显示病灶内 11 s 前出现均匀强化且缓慢退出,同时强化早期时可见走行规则的微血管,则诊断为肺实变;常规超声显示病灶呈楔形, 内见分布不连续的小等号状、星状或短线状等特征性图像,CDFI 可显示规律走行的血流信号,则诊断为肺实变。以上诊断结果以增强 CT 为诊断标准, 计算造影组与对照组在识别坏死、肺实变的显示率。

1.2.4 病理诊断标准 根据病理诊断结果,将最终

诊断分为确定性诊断、描述性诊断和不能诊断。确定性诊断中，如病理诊断为恶性则认为诊断正确；确诊良性病变和描述性诊断均需参考其他影像学检查及随访半年以上确立诊断。描述性诊断中，因病理描述为组织少或变性坏死组织无法确定诊断者为诊断不正确。

1.3 统计分析

采用 SPSS21.0 统计分析软件。计量资料采用 $\bar{x} \pm s$ 表示。计量资料比较采用 t 检验，构成比的比较采用 χ^2 检验或 Fisher 精确检验。$P < 0.05$ 认为差异有统计学意义。

2 结果

80 例患者经 CEUS 检查后，8 例患者确认不宜行超声引导下穿刺活检，包括病灶呈大部分坏死 3 例，肿瘤较小且位于实变肺组织深部的 2 例，造影诊断为实变或不张肺组织 3 例。余 72 例接受穿刺活检，作为造影组。

造影组及对照组肿瘤大小分别为(5.6 ± 3.0)cm 和(5.1 ± 2.9)cm，差异无统计学意义($P > 0.05$)。造影组中恶性病变 54 例，良性病变 18 例；对照组恶性病变 36 例，良性病变 24 例。造影组病灶内坏死显示率为 44.4%(32/72)，高于对照组的 6.7%(4/60)，差异具有统计学意义($P < 0.01$)。造影组 4 例良性病变内存在较规则坏死(图 1)，28 例恶性病变内存在不规则坏死(图 2)。同时在恶性病变中，随病灶增大，坏死的出现率随之增加。对于直径 < 3 cm 的病灶，CEUS 显示坏死率为 2/8；3 ~ 5 cm 为 33.3%(7/21)；> 5 cm 为 53.5%(23/43)。造影组显示病灶同时伴肺实变的占 12.5%(9/72 例)(图 3)，对照组仅为 1.7%(1/60 例)，两组差异具有统计学意义($P < 0.05$)。

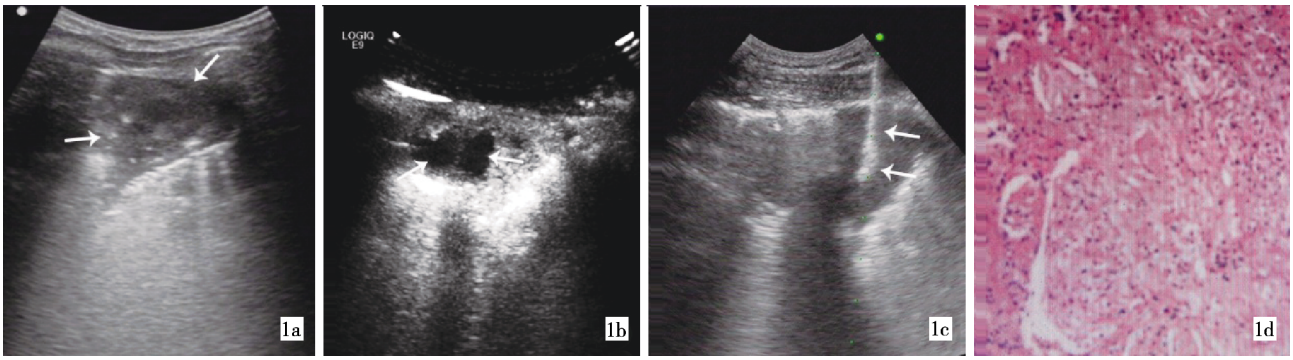

1a 常规超声显示右肺周实性低回声肿块，大小 4.1 cm × 3.2 cm(↑)　**1b** CEUS 显示病灶不均匀增强伴大部分坏死(↑)　**1c** 超声引导下对病灶增强区域穿刺(↑)　**1d** 病理诊断为炎性假瘤(HE 染色，× 200)

图 1 肺周炎性假瘤，CEUS 指导穿刺活检

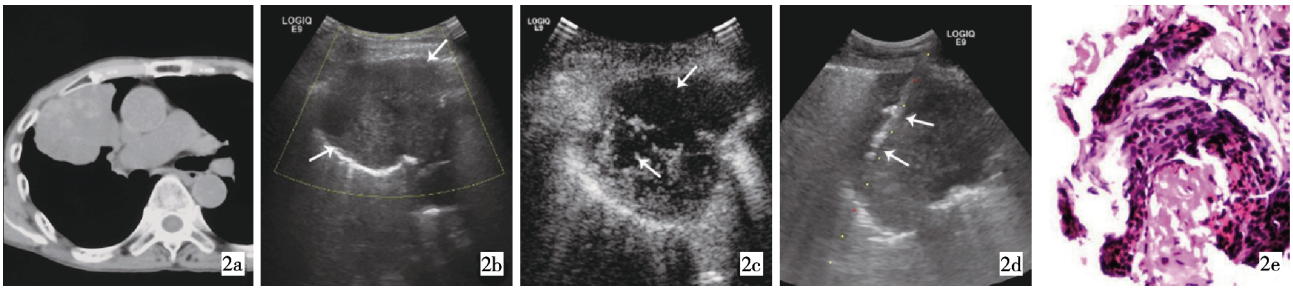

2a CT 显示右肺周低密度占位　**2b** 常规超声显示病灶呈均匀低回声，大小 7.0 cm × 5.7 cm(↑)　**2c** CEUS 显示 14 s 后病灶不均匀增强，病灶中心不规则坏死(↑)　**2d** 超声引导下对病灶增强区域穿刺(↑)　**2e** 病理诊断为中分化鳞癌伴大片坏死(HE 染色，× 200)

图 2 中分化肺鳞癌伴坏死，CEUS 指导穿刺活检

以最终诊断(病理结合临床资料和随访)为标准，造影组诊断正确率为 95.8%(69/72)，对照组诊断正确率为 80%(48/60)，差异具有统计学意义($P < 0.05$)。其中，直径 < 3 cm 的病变，造影组诊断正确率与对照组差异无统计学意义(100%比 100%，$P > 0.05$)；直径 3 ~ 5 cm 的病变，造影组诊断正确率略高于对照组，但未达到统计学差异(85.7%比 66.7%，$P = 0.24$)；而 > 5 cm 的病变，造影组诊断正确率显著高于对照组，差异具有统计学意义(100%比 78.6%，$P < 0.01$)(表 1)。

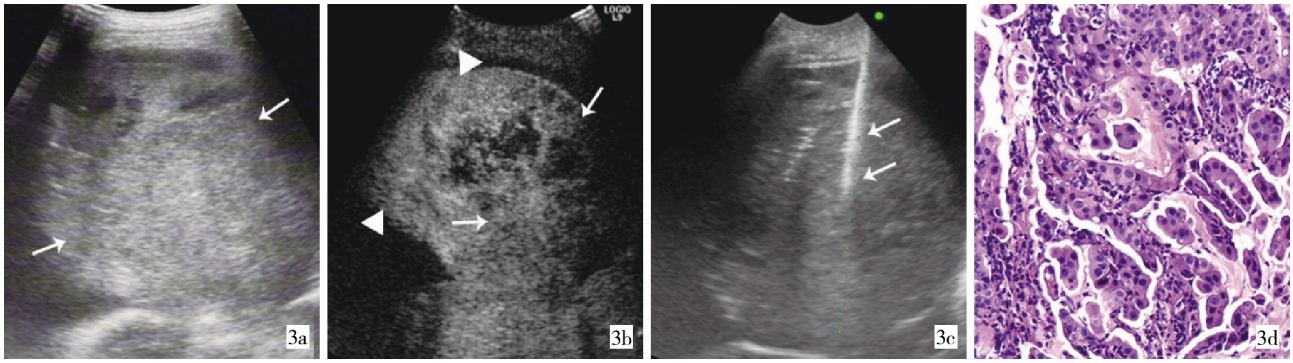

3a　常规超声显示肺周实性不均匀回声肿块,大小 13.6 cm × 10.3 cm (↑)

3b　CEUS 显示 9 s 后浅方病灶均匀增强（△），为肺实变组织;11 s 后隐藏在实变肺组织深方病灶开始不均匀增强,范围 10.1 cm × 9.5 cm (↑)

3c　超声引导下对病灶深方不均匀增强区域穿刺(↑)

3d　病理诊断为中-低分化腺癌 (HE 染色,× 200)

图 3　中-低分化肺腺癌伴肺不张,CEUS 指导穿刺活检

表 1　造影组与对照组诊断结果、诊断正确率及并发症比较

组别	例数	最终诊断		诊断正确率	病灶大小			并发症
		恶性	良性		< 3 cm	3 ~ 5 cm	> 5 cm	
造影组	72	54	18	95.8%(69/72)	100%(8/8)	85.7%(18/21)	100%(43/43)	2.8%(2/72)
对照组	60	36	24	80%(48/60)	100%(9/9)	66.7%(6/9)	78.6%(33/42)	3.3%(2/60)
χ^2 值		2.94		8.15	–	1.38	8.17	0.11
P 值		0.09		0.01	1.00	0.24	0.00	0.85

两组穿刺活检次数比较，造影组平均（2.4 ± 0.6)次,对照组平均(2.6 ± 0.6)次,两组差异无统计学意义($P > 0.05$)。两组穿刺后并发症比较,无一例出现严重并发症或死亡,每组各出现 1 例无症状气胸及 1 例少量咯血，均未经特殊治疗而自行好转,造影组发生率为 2.8%(2/72)，对照组发生率为 3.3%(2/60)。

3　讨论

肺部病变的病理取材方式有多种,临床上常用的主要为 CT 引导下经皮穿刺活检或纤维支气管镜活检。以上 2 种方式都存在一定的局限性:例如纤维支气管镜对周围型及支气管腔外型病变的诊断灵敏度明显较低[3];CT 引导下经皮穿刺活检具有非实时性、辐射高、可重复性低等缺点[4]。超声具有实时、简便、灵活性和可重复性强以及无辐射等优点,越来越受到众多临床医师的重视,同时随着超声引导下经皮穿刺技术的不断改进与逐渐成熟,病理取材可获得较高的诊断正确率。有研究称,常规超声可以检测到贴近胸膜的肺部病变[5],对于这种病灶,利用超声引导经皮穿刺活检已成为获得病理穿刺的最佳方法,同时较少产生严重并发症[6]。然而灰阶超声辨别病变性质以及病灶内是否存在坏死比较困难[7]；常规超声引导下穿刺活检结果存在无法病理诊断或假阴性的可能。本研究探讨利用 CEUS 在穿刺前对病灶进行评估,筛选适应证、避开坏死及肺实变组织的影响,获得更高的病理诊断正确率。

超声对比剂为血池显像剂,它不会渗透到血管外组织中，比 CT 检查更易于显示病灶内血供情况[8]。Gorg 等[9-10]报道,利用 CEUS 增强时间以及增强特点等参数可鉴别实变肺组织与恶性病变。将支气管动脉期增强并快速退出作为穿刺部位,可明显提高穿刺成功率和准确率[11]。本次研究造影组穿刺前对病变进行 CEUS 评估，可显示实变肺组织内隐藏的病灶,显示率明显高于对照组(12.5%比 1.7%, $P < 0.05$)。另有 8 例经 CEUS 后发现病变内存在大面积坏死、病灶位于实变肺组织较深以及诊断为实变肺组织等，提示不宜选择超声引导下穿刺活检。本研究结果表明,相比常规超声,穿刺前进行 CEUS 检查更易于检出病灶内部结构及病理特征,为筛选适应证提供诊断依据,同时也提高了穿刺的成功率。

原发性肺癌多为浸润性生长,且容易出现肿瘤中心性坏死,组织结构破坏[12]。目前国内外学者认为，取材组织过少或大部分为坏死组织而无法确诊是穿刺失败的主要原因[13]。同时有研究指出避开坏死区穿刺是提高病理诊断成功率的关键[14]。利用 CEUS 对肺部病灶检出坏死灶的优势，选择合适的穿刺点,有利于提高病理诊断水平。本研究中造

影组显示病灶内部坏死率明显高于对照组(44.4%比 6.7%)；恶性病灶内坏死区域多表现为形态不规则或分布不规律,而良性病变内坏死形态多相对规则,呈类圆形或椭圆形。研究还发现,随病灶体积增大,坏死范围及显示率也随之增加,两组穿刺诊断正确率均受病灶大小的影响，但 CEUS 后对增强区域进行穿刺，诊断正确率明显高于未经 CEUS 检查的患者,这一点与 Cao 等[15]研究结果相似。本研究认为,对于较小病灶(直径 < 3 cm),由于坏死概率较小,同时穿刺路径基本一致,常规超声评估可获得相似的病理诊断正确率;而对于稍大的病灶(直径为 3 ~ 5 cm),虽然两组结果无统计学差异,但穿刺前 CEUS 评估仍较好显示病灶内是否存在坏死灶或实变肺组织,因此可提高穿刺者的信心;对于较大病灶（直径 > 5 cm),CEUS 评估可较好的提高病理诊断水平。

尽管 CEUS 相对常规超声可明显提高穿刺准确率,但对于穿刺位置较深的病灶,具有相当大的风险。因此 CEUS 显示病灶较小并位于不张肺组织深处时,穿刺应谨慎。但仍需要注意的是,CEUS 鉴别部分良、恶性病变的增强时相与增强模式存在重叠，因此 CEUS 诊断为良性病变时还应参考 CT 诊断结果或密切的临床随访，以免出现误诊而延误病情。

综上所述，穿刺前进行 CEUS 评估探查出隐藏在实变肺组织内的病灶,显示坏死灶的情况,可为筛选穿刺适应证以及选择穿刺路径提供更有效的参考信息，在经皮肺穿刺活检中具有重要临床应用价值。

[参 考 文 献]

[1] 马利军, 张罗献. 肺癌的综合治疗 [J]. 临床内科杂志, 2010, 27: 227 - 230.

[2] Jeon KN, Bae K, Park MJ, et al. US - guided transthoracic biopsy of peripheral lung lesions: pleural contact length influences diagnostic yield [J]. Acta Radiol, 2014, 55: 295 - 301.

[3] 朱贤胜, 王莎莎, 程　琦, 等. 超声造影在肺周围病变穿刺活检中的应用[J]. 中国介入影像与治疗学, 2011, 8: 489 - 491.

[4] 夏海豹, 谢　叻. CT 引导下肺穿刺定位装置研制 [J]. 中国数字医学, 2011, 6: 85 - 87.

[5] 陈敏华, 孙秀明, 杨　薇, 等. 超声对肺外周及胸膜转移癌的早期诊断[J]. 中华超声影像学杂志, 2002, 11: 596 - 599.

[6] Sartori S, Nielsen I, Trevisani L, et al. Contrast - enhanced sonography as guidance for transthoracic biopsy of a peripheral lung lesion with large necrotic areas [J]. J Ultrasound Med, 2004, 23: 133 - 136.

[7] Gorg C. Transcutaneous contrast-enhanced sonography of pleural-based pulmonary lesions [J]. Eur J Radiol, 2007, 64: 213 - 221.

[8] Greis C. Quantitative evaluation of microvascular blood flow by contrast - enhanced ultrasound (CEUS) [J]. Clin Hemorheol Microcirc, 2011, 49: 137 - 149.

[9] Gorg C, Bert T, Gorg K. Contrast - enhanced sonography for differential diagnosis of pleurisy and focal pleural lesions of unknown cause[J]. Chest, 2005, 128: 3894 - 3899.

[10] Gorg C, Bert T, Kring R. Contrast-enhanced sonography of the lung for differential diagnosis of atelectasis [J]. J Ultrasound Med, 2006, 25: 35 - 39.

[11] Gorg C, Kring R, Bert T. Transcutaneous contrast - enhanced sonography of peripheral lung lesions [J]. AJR, 2006, 187: W420 - W429.

[12] 王　辉, 张福琛, 季洪健, 等. 经皮肺活检对肺部病变的临床诊断意义[J]. 介入放射学杂志, 2009, 18: 34 - 36.

[13] 魏　玺, 李　莹, 张　晟, 等. 超声造影引导经皮穿刺活检在肿瘤诊断中的应用 [J]. 国际医学放射学杂志, 2013, 36: 149 - 151.

[14] Sperandeo M, Sperandeo G, Varriale A, et al. Contrast - enhanced ultrasound (CEUS) for the study of peripheral lung lesions: a preliminary study [J]. Ultrasound Med Biol, 2006, 32: 1467 - 1472.

[15] Cao BS, Wu JH, Li XL, et al. Sonographically guided transthoracic biopsy of peripheral lung and mediastinal lesions: role of contrast - enhanced sonography [J]. J Ultrasound Med, 2011, 30: 1479 - 1490.

(收稿日期:2014-02-17)
(本文编辑:俞瑞纲)