

- [5] Kato N, Shimono T, Hirano T, et al. Transluminal placement of endovascular stent-grafts for the treatment of type A aortic dissection with an entry tear in the descending thoracic aorta[J]. J Vasc Surg, 2001, 34: 1023 - 1028.
- [6] Lansman SL, Galla JD, Schor JS, et al. Subtype of acute aortic dissection[J]. J Card Surg, 1994, 9: 729 - 733.
- [7] Reul GJ, Cooley DA, Hallman GL, et al. Dissecting aneurysm of the descending aorta. Improved surgical results in 91 patients [J]. Arch Surg, 1975, 110: 632 - 640.
- [8] 张婉, 董智慧, 符伟国, 等. 原发逆行性 Stanford A 型夹层外科治疗分析[J]. 中华外科杂志, 2010, 48: 713 - 715.
- [9] 王深明, 胡作军. Stanford A 型主动脉夹层的开放和腔内复合手术治疗评价[J]. 中华外科杂志, 2007, 45: 1590 - 1592.
- [10] Eggebrecht H, Nienaber CA, Neuhauser M, et al. Endovascular stent-graft placement in aortic dissection: a meta-analysis[J]. Eur Heart J, 2006, 27: 489 - 498.
- [11] Meszaros I, Morocz J, Sxjavi J, et al. Epidemiology and clinicopathology of aortic dissection [J]. Chest, 2000, 117: 1271 - 1278.
- [12] 赖颢, 王春生, 洪涛, 等. 胸主动脉 B 型夹层腔内修复术后逆向撕裂的外科治疗 [J]. 中华胸心血管外科杂志, 2009, 25: 306 - 308.
- [13] 龚昆梅, 肖乐, 王昆华, 等. 主动脉腔内隔绝术并发症的处理[J]. 中华外科杂志, 2009, 47: 653 - 656.
- [14] Huang WH, Luo SY, Luo JF, et al. Perioperative aortic dissection rupture after endovascular stent graft placement for treatment of type B dissection[J]. Circulation, 2013, 126: 1636 - 1641.
- [15] Piffaretti G, Mariscalco G, Tozzi M, et al. Acute iatrogenic type A aortic dissection following thoracic aortic endografting [J]. J Vasc Surg, 2010, 51: 993 - 999.
- [16] 蒋俊豪, 季瀛豪, 郭大乔, 等. 急性 Stanford B 型主动脉夹层腔内修复术的指征和治疗时机选择[J]. 中华外科杂志, 2009, 47: 1784 - 1786.
- [17] 荆全民, 韩雅玲, 王效增, 等. 急性和慢性主动脉夹层介入疗效的对比研究[J]. 中华内科杂志, 2008, 47: 281 - 283.
- [18] Shimono T, Kato N, Yasuda F, et al. Transluminal stent-graft placements for the treatments of acute onset and chronic aortic dissections[J]. Circulation, 2002, 106: 241 - 247.
- [19] Kato N, Shimono T, Hirano T, et al. Midterm results of stent-graft repair of acute and chronic aortic dissection with descending tear: the complication-specific approach [J]. J Thorac Cardiovasc Surg, 2002, 124: 306 - 312.
- [20] 阳晟, 黄方炯, 范占明, 等. 慢性 B 型主动脉夹层腔内修复术 84 例[J]. 中华胸心血管外科杂志, 2010, 26: 385 - 388.
- [21] Erbel R, Alfonso F, Boileau C, et al. Diagnosis and management of aortic dissection[J]. Eur Heart J, 2001, 22: 1642 - 1681.
- [22] 边云, 王莉, 陆建平, 等. 640 层容积 CT 对 Stanford B 型主动脉夹层腔内隔绝术后随访的应用价值[J]. 介入放射学杂志, 2012, 11: 912 - 915.

(收稿日期:2011-04-14)

(本文编辑:俞瑞纲)

·临床研究 Clinical research·

TACE 联合 RFA 治疗胆管癌根治性切除术后肝转移 11 例

赵晓阳, 曹会存, 李天晓, 王振豫, 曹广劭, 刘健, 王玉丹, 刘建文

【摘要】 目的 探讨胆管癌根治性切除术后肝转移经导管肝动脉化疗栓塞 (TACE) 联合射频消融 (RFA) 治疗的疗效和安全性。**方法** 收集 2009 年 5 月至 2012 年 5 月 11 例胆管癌根治性切除术后肝转移患者, 先在 DSA 下行 TACE, 1 个月后再根据复查情况在 CT 引导下 RFA。术后定期进行 CT、血常规、肝功能等检查, 观察并记录患者病灶变化情况、术后并发症及生存期等。**结果** 所有患者均成功完成 TACE 和 RFA, 并且在 1 次或多次 RFA 治疗后转移病灶完全坏死, 发生肿瘤局部进展的中位时间为 4.5 个月, 自首次发现肝转移中位生存时间为 13 个月。术后常见不良反应为肝区疼痛、发热等, 均给予对症处理后好转。仅 2 例患者复查出现肝脓肿, 白细胞升高, 给予抽吸引流及抗生素治疗后好转。观察期内未出现由手术或手术并发症直接致死病例。**结论** TACE 联合 RFA 能够有效的控制胆管癌根治性切除术后肝转移患者肝内病灶的进展, 延长患者生存期, 提高患者生存质量。

【关键词】 胆管癌; 肝转移; 射频消融; 化疗栓塞

中图分类号: R735.8 文献标志码: B 文章编号: 1008-794X(2013)-11-0954-05

DOI: 10.3969/j.issn.1008-794X.2013.11.019

作者单位: 450003 郑州 郑州大学河南省人民医院介入治疗中心 (第一作者赵晓阳为郑州大学第一附属医院在读硕士)

通信作者: 李天晓 E-mail: dr.litianxiao@vip.163.com

TACE combined with RFA for the treatment of hepatic metastases after radical resection of cholangiocarcinoma: report of 11 cases ZHAO Xiao-yang, CAO Hui-cun, LI Tian-xiao, WANG Zhen-yu, CAO Guang-shao, LIU Jian, WANG Yu-dan, LIU Jian-wen. Department of Interventional Radiology, Henan Provincial People's Hospital, Zhengzhou University, Zhengzhou, Henan Province 450003, China

Corresponding author: LI Tian-xiao, E-mail: dr.litianxiao@vip.163.com

【Abstract】 Objective To evaluate the safety and efficacy of transcatheter arterial chemoembolization (TACE) combined with radiofrequency ablation (RFA) in treating hepatic metastases after radical resection of cholangiocarcinoma. **Methods** A total of 11 patients with hepatic metastases after radical resection of cholangiocarcinoma, who were admitted to authors' hospital during the period from May 2009 to May 2012, were enrolled in this study. After contraindications were excluded, TACE under DSA guidance was performed, and one month later CT-guided RFA was carried out. After the treatment, CT scanning, routine blood test, liver function examination, etc. were conducted regularly. The imaging changes of the lesion, the postoperative complications and the survival time were recorded, and the results were analyzed. **Results** Successful TACE and RFA were accomplished in all patients. Complete necrosis of the metastatic lesions after one or several RFA procedures was observed. The median time of the deterioration in local tumor was 4.5 months. And the median survival time after initial detection of hepatic metastasis was 13 months. The common postoperative reactions included pain on hepatic region, fever, etc., which were relieved soon after symptomatic medication. Only two patients developed liver abscess with an increase in leukocyte count, which was improved after percutaneous drainage and antibiotic therapy. No death due to surgery or surgery-related complications occurred during the observation period. **Conclusion** Preliminary results indicate that TACE combined with RFA can effectively control the hepatic metastases after radical resection of cholangiocarcinoma, prolong the patient's survival time, and improve the quality of life. (J Intervent Radiol, 2013, 22: 954-958)

【Key words】 radiofrequency ablation; chemo-embolization; cholangiocarcinoma; hepatic metastasis

胆管癌恶性程度很高,近年来发病率逐渐升高,通常表现为进行性黄疸症状^[1]。尽管部分患者能经根治性手术治愈,但是由于肝脏的生理学特点,术后肝转移发生率高,且基本失去再手术的机会,对放、化疗不敏感^[2],自然病程仅 5~10 个月^[3]。目前已经有研究证实经导管肝动脉化疗栓塞(TACE)联合射频消融(RFA)治疗原发性肝癌或其他类型转移性肝癌效果显著^[4-5],本研究用 TACE 联合 RFA 治疗胆管癌肝转移患者 11 例,评价其治疗效果和安全性。

1 材料与方法

1.1 一般资料

我科 2009 年 5 月至 2012 年 5 月 11 例收治胆管癌根治性切除术后肝转移患者 11 例,所有患者均经 CT 等影像学资料或病理活检证实为肝转移。其中男 9 例,女 2 例,年龄 47~81 岁,平均(62±10)岁,转移病灶单个最大直径为 1.0~4.8 cm,中位数为 3.0 cm,根据 RFA 治疗的特点,转移病灶直径大于 5 cm 或病灶数大于 5 个者未被纳入此项研究。本组患者均无其他脏器转移证据,并且无法再次行

手术治疗或放化疗失败,所有患者均在治疗前充分告知治疗方案并且签署知情同意书。

1.2 方法

1.2.1 治疗方法

1.2.1.1 术前准备:所有患者术前行血常规、肝肾功能、凝血 4 项等生化检查及 CT 等影像学检查,评价患者基本情况并且明确病灶部位大小数量等特征。

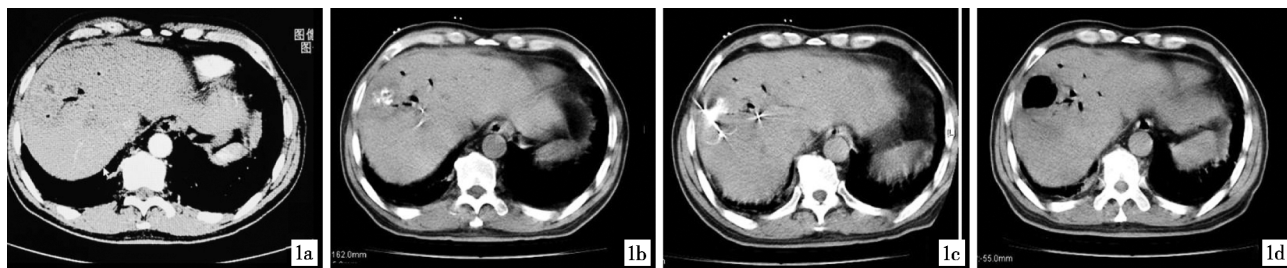
1.2.1.2 治疗流程:完善术前检查并排除手术禁忌后,首先在 DSA 引导下 TACE,然后根据患者恢复情况于 TACE 后 1 个月左右在 CT 引导下 RFA 治疗。

1.2.1.3 TACE 术:术前禁食水 4~6 h,常规消毒,局麻,铺巾后右侧股动脉入路,首先置入 5 F RH 导管于肝总动脉造影明确肝转移病灶区域供血动脉,后交换置入 2.6 F 微导管至供血动脉,分别超选各支供血动脉,缓慢注入化疗药(吡柔比星,洛铂)和碘油混合乳剂,根据病灶大小及血供多少判断化疗药及碘油用量,一般吡柔比星与洛铂为 20~40 mg,碘油约为 10 ml。栓塞靶血管后再次进行肝总动脉造影,评估栓塞效果及肝动脉其他分支血流情况。

1.2.1.4 RFA 术:采用美国迈德 MedSphere 射频治

疗系统,频率为 480 kHz,功率为 0 ~ 200 W,使用 17 G 电极针,针尖长度为 3 cm,术前禁食、水 4 ~ 6 h,麻醉科医师参与下进行静脉全身麻醉后在 CT 引导下定位,选取穿刺点及判定进针角度、深度,根据不同肿瘤形状布放电极针,对于直径 3 cm 以下

的肿瘤病灶给予单针消融,直径在 3 ~ 5 cm 的肿瘤病灶采用多点重叠方法设定 2 ~ 3 个消融位点以使消融范围覆盖整个病灶区,一般需超过病灶边缘 0.5 ~ 1 cm,每针消融时间通常为 12 min。消融术后测试针尖温度大于 70℃,并进行针道消融(图 1)。



1a 肝门部胆管癌切除术后 1 年复查发现肝转移瘤,CT 示肝右叶见区碘油沉积,但仍有部分低密度缺损片状低密度灶,边界不清,增强后见小圆形边缘环形强化影,大小 2.2 cm × 2.4 cm **1b** TACE 术后 1 个月复查示病灶 **1c** TACE 术后 1 个月 CT 引导下 RFA 治疗 **1d** RFA 术后 1 周复查示病灶区完全消融,消融区大小 3.4 cm × 3.9 cm,同时见肝右叶包膜下少量弧形液性低密度影,考虑为并发症肝脓肿形成

图 1 胆管癌切除术后肝转移 TACE 联合 RFA 治疗过程

1.2.2 术后管理及随访 术后常规给予患者保肝、止痛等药物治疗,首次在 1 个月后复查 CT 等影像学检查,血常规、肝功能等生化检查,然后每 2 ~ 3 个月通过电话、门诊或住院随访,记录患者病灶变化情况、术后并发症、生存期等。

1.3 统计学处理

本组病例统计学分析采用 SPSS17.0 软件,计量资料用 $\bar{x} \pm s$ 表示,生存分析采用 Kaplan-Meier 法,并做出生存曲线,行 Log Rank 检验。定义 $P < 0.05$ 为差异有统计学意义。

2 结果

所有病例均成功实施 TACE 联合 RFA 治疗,术后达到完全消融。无与手术相关或并发症导致死亡病例发生。术后常见不良反应为肝区疼痛、发热等,均给予对症处理后好转。根据美国介入学会标准,仅 2 例因出现并发症而延长住院时间,为分别在术后 1 周和 10 d 出现肝脓肿并白细胞升高,给予 CT 引导下肝脓肿穿刺抽吸引流和相应抗生素治疗后好转。

11 例患者随访至 2012 年 12 月,无病例失访,从首次发现肝转移至观察终点 6 个月、1 年、2 年生存率分别为 91%、55%、18%,中位生存时间 13.0 个月,95%CI 为 (9.091, 16.909),生存函数见图 2。60 岁以上患者平均生存期为 (10.0 ± 1.1) 个月,明显低于 60 岁以下患者的 (24.7 ± 3.0) 个月,差异有统计学意义 (Log Rank 检验, $P < 0.05$)。随访期间,10 例

患者出现局部肿瘤进展或新的转移灶,发现时间最早为 1 个月,中位时间为 4.5 个月,其中 3 例再次 RFA 治疗,3 例再次 TACE 治疗,3 例给予放射性 ^{125}I 粒子植入治疗,另 1 例根据家属意愿仅对症及支持治疗。

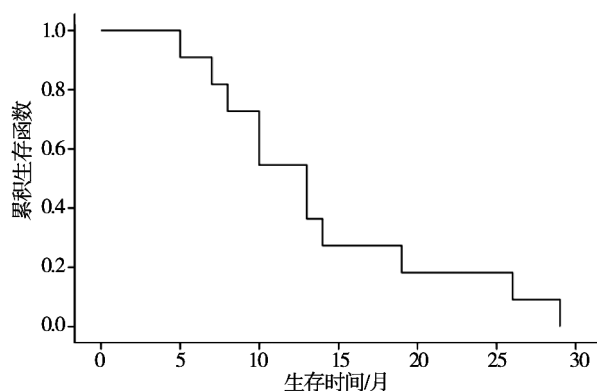


图 2 本组 11 例患者生存期 (生命表法)

3 讨论

胆管癌根据发生部位的不同一般可以分为肝内胆管癌、肝门部胆管癌和肝外胆管癌,因早期诊断率低,仅 23% ~ 37.6% 的患者可以行根治性切除治疗^[6],然而频繁的复发和肝脏转移使得术后生存期仍然很低^[7]。此外,单独化疗、放疗或者放、化疗联合的疗效也不确切^[8]。有研究表明对于原发病灶为乳腺癌、结肠癌等的肝转移病灶,切除仍然具有一定的疗效^[9-10],然而由于胆管癌患者预后差并且肿瘤进展快,发生肝转移患者大都失去再次手术的

机会。

因肿瘤细胞对高热敏感并且散热较差,RFA 可在局部达到一个适当的温度时使肿瘤细胞脱水,细胞内蛋白质变性从而达到治疗肿瘤的目的,同时对正常组织不产生或仅产生较小的作用。1990 年国外即有研究者将此原理应用到肝脏肿瘤的治疗并取得较好疗效^[11],随后此项技术迅速发展。迄今,RFA 已被成功的应用到原发性肝癌和原发病灶为结肠癌、乳腺癌的肝转移癌治疗中^[12-13]。鉴于此,本研究即将 RFA 应用到胆管癌根治性切除术后肝转移的患者。

本研究将 TACE 与 RFA 结合起来对胆管癌术后肝转移的治疗进行探索,取得以下经验:TACE 所用的碘化油栓塞剂在 CT 扫描时呈高密度影,为 RFA 治疗时穿刺过程提供更为明确的靶点;碘化油本身的导热性比水溶液更强,能够促使热量传导,可起到扩大 RFA 凝固性坏死灶的体积,从而提高 RFA 疗效^[14];TACE 可通过减少或消除病灶周围血流使消融区域增大^[15],同时病灶供血动脉的血流减少,又降低了热衰减效应,增加热量滞留,使 RFA 凝固性坏死灶更加完全^[16];另外 RFA 前病灶供血动脉的栓塞能够有效的降低术后可能出现的出血等并发症的发生。

本研究初步探讨得出,胆管癌根治性切除术后从首次发现肝转移,中位生存期为 13.0 个月,2 年生存率为 18%。而 Park 等^[17]研究表明,胆管癌根治性切除术后肝转移的患者若仅行放化疗或支持治疗,中位生存期仅为 5.6 个月和 5.3 个月。另外本研究中发现年龄是影响生存期的一项重要因素,60 岁以上患者生存期明显低于 60 岁以下患者 ($P < 0.05$)。根据美国介入学会标准,本组 2 例(18%)发生严重并发症,均为治疗后出现肝脓肿,发生率明显高于 RFA 治疗原发性肝癌、乳腺癌、大肠癌肝转移后肝脓肿的发生率,后者有报道仅为 0 ~ 6%^[18-19]。这可能与本组病例数少,或与胆管癌根治性切除手术方式有关,有研究表明胆管癌手术后进行胆管空肠吻合重建患者的肝脓肿发病率要比未进行重建患者的发病率高^[20]。然而大部分行胆管癌根治性切除术的患者均同时进行胆管空肠吻合重建,因此在以后对此类患者进行 TACE 联合 RFA 治疗时需提早干预,尽量预防肝脓肿的发生。

总之,TACE 联合 RFA 治疗胆管癌根治性切除术后肝转移患者的方法有效、可行,能够较好的控制病灶进展,延长患者生存期,并且能够反复多次

操作,同时作为一种有效的局部治疗方式与其他全身综合治疗优势互补。然而本研究仅是基于小样本量的初步探讨,具有前瞻性的大样本随机对照实验有待于进一步研究。

[参 考 文 献]

- [1] Vasilieva LE, Papadimitriou SI, Dourakis SP. Modern diagnostic approaches to cholangiocarcinoma[J]. Hepatobiliary Pancreat Dis Int, 2012, 11: 349 - 359.
- [2] Taylor I, Mullee MA, Campbell MJ. Prognostic index for the development of liver metastases in patients with colorectal Cancer[J]. Br J Surg, 1990, 77: 499 - 501.
- [3] Woo SM, Ryu JK, Lee SH, et al. Recurrence and prognostic factors of ampullary carcinoma after radical resection: comparison with distal extrahepatic cholangiocarcinoma [J]. Ann Surg Oncol, 2007, 14: 3195 - 3201.
- [4] Meloni MF, Andreano A, Laeseke PF, et al. Breast cancer liver metastases: US - guided percutaneous radiofrequency ablation - intermediate and long-term survival rates [J]. Radiology, 2009, 253: 861 - 869.
- [5] Wang YH, Liu JF, Li F, et al. Radiofrequency ablation combined with transarterial chemoembolization for unresectable primary liver Cancer[J]. Chin Med J (Engl), 2009, 122: 889 - 894.
- [6] Nimura Y, Kamiya J, Kondo S, et al. Aggressive preoperative management and extended surgery for hilar cholangiocarcinoma: Nagoya experience[J]. J Hepatobiliary Pancreat Surg, 2000, 7: 155 - 162.
- [7] DeOliveira ML, Cunningham SC, Cameron JL, et al. Cholangiocarcinoma: thirty - one - year experience with 564 patients at a single institution [J]. Ann Surg, 2007, 245: 755 - 762.
- [8] Gwak HK, Kim WC, Kim HJ, et al. Extrahepatic bile duct cancers: surgery alone versus surgery plus postoperative radiation therapy [J]. Int J Radiat Oncol Biol Phys, 2010, 78: 194 - 198.
- [9] Ksienski D, Woods R, Speers C, et al. Patterns of referral and resection among patients with liver - only metastatic colorectal Cancer (MCRC)[J]. Ann Surg Oncol, 2010, 17: 3085 - 3093.
- [10] Pockaj BA, Wasif N, Dueck AC, et al. Metastasectomy and surgical resection of the primary tumor in patients with stage IV breast Cancer: time for a second look? [J]. Ann Surg Oncol, 2010, 17: 2419 - 2426.
- [11] Megahan JP, Browning PD, Brock JM, et al. Hepatic ablation using radiofrequency electrocautery [J]. Invest Radiol, 1990, 25: 267 - 270.
- [12] Meloni MF, Andreano A, Laeseke PF, et al. Breast Cancer liver metastases: US - guided percutaneous radiofrequency ablation - intermediate and long-term survival rates [J]. Radiology, 2009, 253: 861 - 869.

- [13] Amersi FF, McElrath-Garza A, Ahmad A, et al. Long-term survival after radiofrequency ablation of complex unresectable liver tumors[J]. Arch Surg, 2006, 141: 581 - 587.
- [14] 宋莉, 佟小强, 王健, 等. 碘化油肝动脉栓塞对灌注型射频消融的影响: 实验研究[J]. 中国介入影像与治疗学, 2010, 7: 181 - 184.
- [15] Yamakado K, Nakatsuka A, Ohmori S, et al. Radiofrequency ablation combined with chemoembolization in hepatocellular carcinoma: treatment response based on tumor size and morphology[J]. J Vasc Interv Radiol, 2002, 13: 1225 - 1232.
- [16] 程洪涛, 郭晨阳, 黎海亮, 等. TACE 联合射频消融治疗原发性肝癌疗效的影响因素分析[J]. 介入放射学杂志, 2012, 21: 216 - 219.
- [17] Park SY, Kim JH, Won HJ, et al. Radiofrequency ablation of hepatic metastases after curative resection of extrahepatic cholangiocarcinoma [J]. Am J Roentgenol, 2011, 197: 1129 - 1134.
- [18] Kim JH, Won HJ, Shin YM, et al. Radiofrequency ablation for the treatment of primary intrahepatic cholangiocarcinoma [J]. AJR Am J Roentgenol, 2011, 196: 205 - 209.
- [19] Gillams AR, Lees WR. Five-year survival following radiofrequency ablation of small, solitary, hepatic colorectal metastases [J]. J Vasc Interv Radiol, 2008, 19: 712 - 717.
- [20] Elias D, Di Pietroantonio D, Gachot B, et al. Liver abscess after radiofrequency ablation of tumors in patients with a biliary tract procedure[J]. Gastroenterol Clin Biol, 2006, 30: 823 - 827.

(收稿日期:2013-05-16)

(本文编辑:俞瑞纲)

·消 息·

第 13 届全国消化道恶性病变介入诊疗研讨会 暨 2013 消化系疾病微创诊治新技术国际论坛征文通知

由交通大学医学院附属同仁医院、瑞金医院、中华医学会消化内镜分会、中国医学促进会胃病专业委员会、中华医学会放射学分会介入组、中国医师协会信息网络中心共同主办,中国医师协会介入医师分会(筹),上海放射学会介入组 and 北京时代畅想有限公司承办。中华消化内镜杂志、世界华人消化杂志、介入放射学杂志、中华放射学电子杂志、微创医学杂志共同参与协办的第 13 届全国消化道恶性病变介入诊疗研讨会暨 2013 消化系疾病微创诊治新技术国际论坛定于 2013 年 12 月 20 - 22 日在上海万丽酒店举行。会议将邀请国内、外著名专家对消化系恶性病变诊治的新理论、新技术和新方法,以及消化系疾病的内镜、介入放射和微创外科治疗新进展等热点问题进行交流与研讨,希望各位医生积极投稿参加。

一、征文内容:

① 消化系肿瘤内镜治疗、介入放射治疗和微创外科治疗新技术;② 消化系肿瘤化学治疗、生物治疗及免疫治疗新方法;③ 消化道狭窄、梗阻及消化管瘘的内镜、介入与微创治疗新技术;④ 消化系统其他疾病(门静脉高压、胆道结石等)的内镜、介入与微创技术应用;⑤ 消化道出血的内镜及介入治疗技术应用;⑥ 与消化病诊治相关的其他交叉学科新技术临床应用。

二、征文要求:

① 投稿可以论著、临床经验、个案报告等形式进行。② 请寄论文摘要(600 ~ 1 000 字)一份(中文或英文),内容应体现先进性、科学性和具有理论使用价值,论文摘要应包括目的、方法、结果、结论 4 个部分。经验交流、短篇报道等全文限 1 000 字以内。③ 论文和摘要均需包含作者姓名、单位、邮编。所有稿件内容应科学、创新、实用、数据准确,书写规范,稿件应是未发表过的论文。优秀论文将推荐在国家级杂志上发表。

三、投稿方式:本次投稿采用电子邮件投稿,不接受纸质版,投稿邮箱:283409817@qq.com, xiaohua0616@126.com。

四、青年演讲比赛:会议将从英文摘要中挑选 15 位 35 岁以下(核对身份证为据)青年医师参加青年英语演讲比赛专场,由资深专家对参赛者演讲水平进行评比。共设一等奖 1 名(5 000 元);二等奖 2 名(3 000 元),三等奖 3 名(1 500 元),优胜奖 9 名(500 元)。对获奖和入围者将颁发证书和奖金。

投稿截止日期:2013 年 11 月 20 日,申请参加青年演讲比赛者请在回执中注明。

会议地点:上海万丽酒店(长宁区长宁路 1018 号龙之梦购物中心)

会议收费:10 月 31 日前注册 600 元,11 月 30 日前注册 800 元,现场注册 1 000 元。

联系方式:交通大学附属同仁医院介入诊疗中心 戎 蓉(13482767494) Email: 283409817@qq.com 通信地址:上海市愚园路 768 号 邮编:200050

交通大学附属瑞金医院内镜中心 徐 烨(021-64370045-600901) Email: xiaohua0616@126.com 通信地址:上海市瑞金二路 197 号 邮编:200025