·非血管介入 Non vascular intervention·

气管支架置入术治疗重症气道狭窄的疗效与经验

吕维富， 张行明， 张学彬， 王伟昱， 侯昌龙

【摘要】 **目的** 总结气管支架置入术治疗重症气道狭窄的疗效和经验。**方法** 各种原因引起的气管和主支气管狭窄患者 13 例。术前常规行高千伏胸部 X 线摄片和 CT 检查以了解气道狭窄的部位、形态和范围。狭窄段位于气管 10 例、右侧主支气管 1 例、左主支气管 2 例。在透视下将多功能导管配合超滑导丝经过声门进入气管，随后更换金属加强导丝并随导管越过狭窄段，将导丝留置于狭窄段远端，撤除导管，将装有支架的置入器沿导丝送至狭窄段，释放支架。**结果** 全部支架均成功置入，技术成功率 100%。术后所有患者呼吸困难症状明显改善，恶性肿瘤患者平均存活时间为 6.2 个月，1 例良性气管狭窄患者随访 5 年仍无再狭窄。**结论** 气管支架置入术是治疗重症气道狭窄的有效方法。

【关键词】 气管；主支气管；气道狭窄；镍钛合金支架；疗效评价

中图分类号： R562.12 **文献标识码：** A **文章编号：** 1008-794X(2006)03-0163-04

The therapeutic effects and experience of tracheal stent implantation in managing severe tracheal stenosis

LV Wei-fu, ZHANG Xing-ming, ZHANG Xue-bin, WANG Wei-yu, HOU Chang-long. Department of Radiology, Anhui Provincial Hospital, Hefei 230001, China

【**Abstract**】 **Objective** To evaluate the therapeutic effects and experience of the tracheal stent implantation for the management of severe tracheal stenosis. **Materials** Thirteen patients with severe tracheal stenosis of various causes underwent high kilovoltage radiography and computed tomography for evaluating the site, form and extent of the stenosis including 10 at the trachea, 1 at the right main bronchus and 2 at left main bronchus. The C2 catheter assisted with ultra-slipping guide wire was inserted into the trachea under fluoroscopy and then a replaced high shoring guide wire was pushed through the stenotic segment and retained the stent. **Results** All stents were implanted successfully with successful rate 100% together with dyspneic improvements. The mean survival time was 6.2 months for patients with malignant neoplasm. One patient with benign tracheal stenosis has been followed-up for 5 years without restenosis. **Conclusions** The tracheal stent implantation is an effective means for severe tracheal stenosis. (J Intervent Radiol, 2006, 15:163-166)

【**Key words**】 Tracheal stenosis; Stent; Radiology, interventional; Therapeutic effects evaluation

各种原因引起的大气道狭窄是常见临床急症，患者痛苦异常并常危及生命[1,2]。我院自 1999 年 4 月以来应用支架置入的方法治疗 13 例严重良恶性气道狭窄，取得了良好效果，总结如下。

1 材料和方法

1.1 病例来源

男 10 例，女 3 例，平均年龄(44 ± 7)岁(40 ~ 78 岁)。其中 11 例为我院病例，其余 2 例为外院会诊病例。病因包括肺癌 6 例，食管癌侵犯和压迫气管支气管 4 例，颈部铁丝勒伤 1 例(曾先后 14 次行胶质导管扩张，疗效不佳)，化学药物烧伤 1 例，气管黏液腺瘤 1 例(因出现急性大气道阻塞症状，急诊行支架置入术)。主要临床表现为胸闷、呼吸困难、不能平卧、排痰困难、紫绀等。6 例体检可见“三凹征”。根据美国胸科协会气促评级标准[1]：平常速度步行时气促为 2 级呼吸困难，3 例；平常速度步行时因气促而停止为 3 级，4 例；和轻微活动就有气促为 4 级，6 例。

1.2 术前准备

支架置入术前所有患者均摄高千伏正侧位胸片

作者单位：230001 合肥市，安徽省立医院影像科
通讯作者：吕维富

万方数据

或(和)胸部 CT 扫描,观察气管狭窄段部位、形态和范围(图 1)。必要时在体表相当于气管狭窄的近端和远端做金属标记或根据相应的骨性标记确定狭窄部位。根据影像学表现,本组病例狭窄段位于上段气管 2 例,中段气管 8 例,右侧支气管 1 例,左主支气管 2 例。若病情许可,作血气分析和心电图检查,术前肌注山莨菪碱 10 mg 以减少呼吸道分泌物。

1.3　支架置入方法

13 例患者均由介入放射科医师在(DSA)电视透视监视下进行。术前用 2% 利多卡因行咽部喷雾麻醉,置牙托,给予氧气吸入,仰卧于检查床,取左前斜约 50°位,尽可能将气管影暴露于心脏(或大血管)和脊柱的间隙内,同时进一步确认气道狭窄的部位、范围和骨性标记。对于严重呼吸困难,不能耐受短暂缺氧的患者,先在透视下经口置入 14 F 大腔导管并越过狭窄段,同时经导管给氧以维持大气道通气,随后再行支架置入术;部分能耐受短暂缺氧的患者直接行支架置入术。在透视下,先将 5F 多功能导管配合超滑导丝经过声门进入气管,随即撤去导丝,快速经导管注射 2% 利多卡因 4 ml,以进一步行气管黏膜麻醉。随后更换金属加强导丝,随导管越过狭窄段,将导丝留置于狭窄段远端并尽可能将其送至支气管远端。撤除导管,保持导丝不动,然后将装有支架的置入器沿导丝送至狭窄段气管,使支架中点位于狭窄段中间,保持置入器内鞘不动,使支架保持在理想位置上,后撤外鞘使之释放。支架释放后立即摄片,观察其展开的情况(图 2,3)。

1.4　术后处理和随访

术后常规给予抗感染、解痉、化痰以及平喘等处理。2 例行气管插管的患者在术后第 2 天缝合气管切口,1 周后拆线。2 例肺癌、3 例食管癌和 1 例气管黏液腺瘤患者在支架置入术后分别行放射治疗或(和)化疗,其余 7 例未作进一步治疗。出院后通过门诊、电话或书信等随访,观察术后反应、疗效、并发症和生存期等。

2　结果

2.1　治疗效果

13 例患者均一次性成功置入支架,技术成功率 100%。术后气促症状均立即改善。术前呼吸困难评分为 2 级的 3 例中,支架置入后全部降为 0 级;术前为 3 级的 4 例患者,3 例降为 0 级,1 例降为 1 级;术前为 4 级的 6 例患者,4 例降为 0 级,1 例降为 1 级,1 例降为 2 级。

2.2　不良反应和并发症

支架安装后患者均有程度不等的胸骨后疼痛和咳嗽,4 例有痰中带血丝,经对症治疗消失。2 例患者出现发热,咳痰困难,考虑为痰液黏稠导致支架远端分泌物堵塞,经雾化吸入和抗感染治疗后痊愈。

2.3　随访结果

1 例肺癌患者术后出现持续性支气管哮喘,经对症治疗无效,2 周后死于呼吸衰竭。1 例食管癌术后复发患者在支架置入术后 5 个月再次出现呼吸困难,经胸部 CT 检查发现肿瘤压迫支架,使支架塌陷、变扁,再狭窄(图 4 ~ 6),死于呼吸衰竭。其余 5 例肺癌和 3 例食管癌患者均在 1 年内死于与支架置入无关的肿瘤转移和恶液质。死亡患者的平均存活时间为 6.2 个月。1 例气管黏液腺瘤和 1 例化学烧伤患者在 1 年后失访,另 1 例气管外伤患者已随访 5 年,生活状况良好,无呼吸困难。

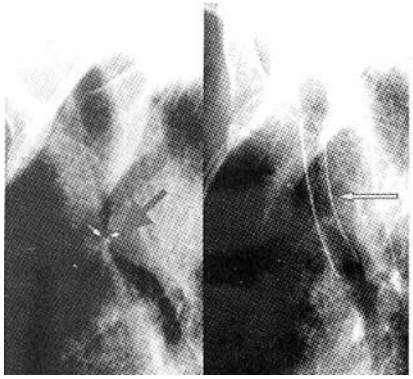

图 1　胸部侧位片示气管中段偏心性狭窄(左图↑)。支架置入术后摄片显示狭窄解除,支架自然展开(右图空心箭头)

图 2　食管癌术后隆突下淋巴结转移致左支气管狭窄(↑)

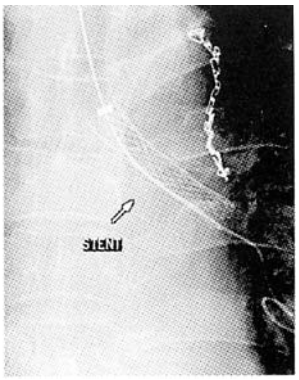

图 3　左侧支气管支架置入术后,显示支架将狭窄段撑开

万方数据

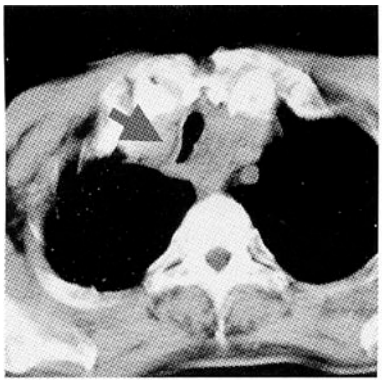

图 4 胸部 CT 示上纵隔肿块压迫致气管狭窄(↑)

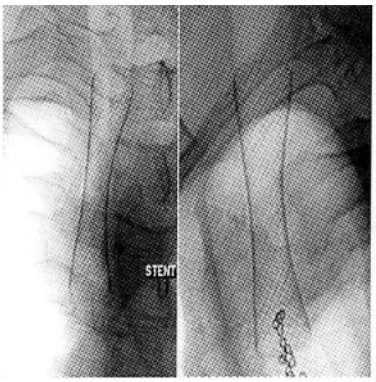

图 5 支架置入术后摄胸部正侧位片显示支架位置正确,展开自然

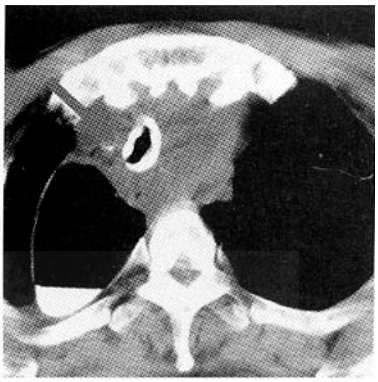

图 6 支架置入术后 5 个月复查胸部 CT 显示支架受肿瘤压迫狭窄(↑)

3 讨论

3.1 支架的选择及其特性

气管内外良恶性肿瘤以及其他多种原因造成大气道狭窄是临床危重病症[2-5],患者常合并严重的呼吸道感染、低氧血症和酸碱平衡失调,外科手术难度大,化疗效果不佳,放疗早期因肿瘤组织水肿可导致狭窄加重。内镜下采用激光、微波、高频电刀等治疗虽有一定效果,但需反复多次施行,且有易出血、气管壁穿孔及短期内复发等缺点。镍钛记忆合金支架具有强度高、耐腐蚀、组织相容性好、无毒性、有形状记忆效应等特性。在 -10 °C时变软,可任意塑形,在 30 °C ~ 35 °C时复形,是治疗气管狭窄的有效方法,它可撑开狭窄的气道、立即解除呼吸困难的症状[2-6]。动物实验证实,支架对气管无损伤,可长时间起支撑作用[7]。形状记忆合金支架不需球囊扩张即自行膨胀。从理论上来说,对于恶性气管和支气管狭窄,覆膜支架应为首选,但覆膜支架易阻塞气管、支气管壁的纤毛运动,使分泌物不易排出,造成堵塞和感染。而裸支架的网眼内还存在一定的纤毛运动,有利于分泌物排出,其缺点是网眼让不断生长的肿瘤或气管黏膜组织长入,造成支架堵塞,各有优缺点[3]。本组 13 例患者均采用裸支架,无 1 例出现支架移位或折断等并发症,避免了因气道严重狭窄而导致的窒息,为进一步治疗赢得了时间。国内报道裸支架出现再狭窄的时间多为 6 ~ 10 个月[2-6],本组病例主要为恶性肿瘤,患者平均生存时间 6.2 个月,因此,对支架置入术后的再狭窄情况未能观察到。1 例良性气管狭窄者,已观察 5 年无再狭窄出现。

3.2 适应证的把握

一般地说,所有失去手术机会或不愿接受手术治疗的良恶性气管、主支气管狭窄均可用支架治疗[2-6]。但是以下几种情况须慎重对待:①儿童患者,因儿童气管的长度和宽度在不断发育变化,即增长和增宽,而支架内径,长度一经选择就定形,不会适应气管的生长;②气管、支气管存在严重感染,宜在感染控制后,再考虑安装支架;③体质极度虚弱,不能耐受支架安装手术者;④对于良性气道狭窄的患者,除非其他方法无效或患者不能耐受,或有把握将支架回收,否则尽可能不予行支架置入治疗。因为目前对于支架再狭窄问题尚无有效的防治方法。

3.3 支架置入方法

气管支架置入方法目前主要有两种,即经纤维支气管镜置入和介入放射学置入法[2-6,8]。经纤维支气管镜方法简便易行,可在病床旁进行,但在严重狭窄的患者,纤维支气管镜不能通过狭窄部则支架安装困难。介入放射学置入法是在电视透视下将纤细的导管和导丝送入气管,较容易越过狭窄段,用较小外径的置入器,经导丝导引释放支架,痛苦较小,严重的狭窄也能安装。本组病例全部采用后一种方法,效果满意。另外,安装过程中最好有心电监护,介入手术室必须有供氧设备和气管切开器械以防意外。

3.4 疗效分析

Bolliger 等[9]报道一组 27 例气管狭窄置入支架后病情的改善情况,发现患者的 WHO 呼吸困难积分、卡氏积分及肺通气功能都显著改善。Belleguic 等[10]给 51 例食管肿瘤引起的气管狭窄患者置入了 66 枚支架。其中气管支架 40 枚,左主支气管支架 16 枚,右主支气管支架 10 枚,平均存活 108 d,最长存活 587 d。本组病例在支架置入术后呼吸困难明

万方数据

显改善、肺部感染得到有效控制、生活质量明显提高。恶性肿瘤患者的平均存活时间达到 6.2 个月，1 例气管外伤后狭窄的患者已随访 5 年无再狭窄和并发症出现。表明气管支气管支架置入确实是缓解大气道狭窄患者呼吸困难、控制肺感染、改善生活质量、延长生存期最有效的方法。

3.5　并发症防治

支架毕竟是外源性物质，对恶性狭窄而言仅是一种姑息治疗，因而必然会带来相应的并发症，而且治疗作用是局限性的。在支架置入成功的报道中多数也都伴随着不同程度的并发症和不良反应[11-13]，主要是感染、分泌物堵塞、呛咳、出血、再狭窄、气管或血管穿孔、气胸以及肺炎等[10-14]。尽管对于技术熟练的操作者，支架置人是一项较为安全的介入放射学技术，但与操作相关的病死率仍高达 3%[13-16]。本组除 1 例出现严重的哮喘外，其余均无严重的并发症。这主要得益于我们严格掌握支架置入的适应证，充分的术前准备以及在术中治疗组密切配合。就本组资料来看，内支架置入治疗大气道狭窄的疗效是肯定的。

[参 考 文 献]

[1] Murry JF, Nadal JA. Textbook of respiratory medicine [M]. Philadelphia: Sauders, 1994.511-528.

[2] 吴　雄，葛　荣，陈宝华，等.覆膜气管支架治疗气管狭窄伴气管瘘[J].实用放射学杂志，2001，17:354-355.

[3] 伍筱梅. 大气道狭窄的支架治疗[J]. 介入放射学杂志，2002，11:278-280.

[4] 韩新巍，吴　刚，高雪梅，等.气管-主支气管覆膜分支状内支架的设计及初步应用[J].介入放射学杂志，2004，13:253-255.

[5] 沈　策，罗文侗.气管支气管支架临床应用现状[J].中华结核和呼吸杂志，2002，25:427-429.

[6] 韦国桢，殷小伟，仲向东，等.经纤维支气管镜放置支架治疗气道狭窄的临床应用[J].中华结核和呼吸杂志，1999，22:681-682.

[7] Song HY, Shim TS, Kang SG, et al. Tracheobronchial strictures: treatment with a polyurethane-covered retrievable expandable nitinol stent-initial experience[J]. Radiology, 1999,213:905-912.

[8] 陈正贤，高兴林，赵国栋，等.气道内支架治疗器质性气道阻塞 18 例疗效观察[J].中国实用内科杂志，1999，19:301-302.

[9] Bolliger CT, Wyser C, Wu X, et al. Evaluation of a new self-expandable siliconestent in an experimental tracheal stenosis[J]. Chest, 1999, 115:496-501.

[10] Belleguic C, Lena H, Briens K, et al. Tracheobronchial stenting in patients with esophageal cancer involving the central airways[J]. Endoscopy, 2000, 12:24-26.

[11] 胡定中，高新成，孙德魁，等.支架内置术治疗双侧多段支气管狭窄[J].中华胸心血管外科杂志，1998，14:262.

[12] 刘　巍，李龙芸，张福泉，等.金属支架治疗恶性肿瘤引起的气管狭窄[J].中华放射学杂志，2000，34:680-682.

[13] 葛　荣，吴　雄.气管支架的临床应用[J]. 中华放射学杂志，1999，33:117-119.

[14] 杨仁杰，李二生，丁永年，等.气管恶性狭窄的内支架介入治疗[J].中华放射学杂志，1999，33:621-623.

[15] Sawada S, Tanigawa N, Kobayashi M, et al. Malignant tracheobronchial obstructive lesions: treatment with Gianturco expandable metallic stents[J]. Radiology, 1993, 188:205-208.

[16] 陈正贤，高兴林，郭纪全.良性器质性气管狭窄患者的气管支架置人术[J].中华放射学杂志，2000，34:685-687.

（收稿日期：2004-11-11）

万方数据

气管支架置入术治疗重症气道狭窄的疗效与经验

万方数据 WANFANG DATA 文献链接

作者： 吕维富， 张行明， 张学彬， 王伟昱， 侯昌龙， LV Wei-fu， ZHANG Xing-ming， ZHANG Xue-bin， WANG Wei-yu， HOU Chang-long

作者单位： 230001,合肥市,安徽省立医院影像科

刊名： 介入放射学杂志 ISTIC PKU

英文刊名： JOURNAL OF INTERVENTIONAL RADIOLOGY

年，卷(期)： 2006，15(3)

被引用次数： 7次

参考文献(16条)

1. Murry JF. Nadal JA Textbook of respiratory medicine 1994

2. 吴雄. 葛荣. 陈宝华 覆膜气管支架治疗气管狭窄伴气管瘘[期刊论文]-实用放射学杂志 2001

3. 伍筱梅 大气道狭窄的支架治疗[期刊论文]-介入放射学杂志 2002

4. 韩新巍. 吴刚. 高雪梅 气管-主支气管覆膜分支状内支架的设计及初步应用[期刊论文]-介入放射学杂志 2004

5. 沈策. 罗文侗 气管支气管支架的临床应用现状[期刊论文]-中华结核和呼吸杂志 2002

6. 韦国桢. 殷小伟. 仲向东 经纤维支气管镜放置支架治疗气道狭窄的临床应用[期刊论文]-中华结核和呼吸杂志 1999

7. Song HY. Shim TS. Kang SG Tracheobronchial strictures:treatment with a polyurethane-covered retrievable expandable nitinol stent-initial experience 1999

8. 陈正贤. 高兴林. 赵国栋 气道内支架治疗器质性气道阻塞18例疗效观察 1999

9. Bolliger CT. Wyser C. Wu X Evaluation of a new selfexpandable siliconestent in an experimental tracheal stenosis 1999

10. Belleguic C. Lena H. Briens K Tracheobronchial stenting in patients with esophageal cancer involving the central airways 2000

11. 胡定中. 高新成. 孙德魁 支架内置术治疗双侧多段支气管狭窄[期刊论文]-中华胸心血管外科杂志 1998

12. 刘巍. 李龙芸. 张福泉 金属支架治疗恶性肿瘤引起的气管狭窄[期刊论文]-中华放射学杂志 2000

13. 葛荣. 吴雄 气管支架的临床应用[期刊论文]-中华放射学杂志 1999

14. 杨仁杰. 李二生. 丁永年 气管恶性狭窄的内支架介入治疗[期刊论文]-中华放射学杂志 1999

15. Sawada S. Tanigawa N. Kobayashi M Malignant tracheobronchial obstructive lesions:treatment with Gianturco expandable metallic stents 1993

16. 陈正贤. 高兴林. 郭纪全 良性器质性气管狭窄患者的气管支架置入术[期刊论文]-中华放射学杂志 2000

相似文献(10条)

1. 期刊论文 罗春生. 张石江. 景华. 李德闽. 李忠东. 黄承. 顾卫东. 张希龙 风湿性二尖瓣病变左主支气管与气管角度对肺功能的影响 -中国胸心血管外科临床杂志2004,11(1)

目的测定风湿性二尖瓣病变左主支气管与气管夹角的变化,了解其与肺功能损害的关系.方法根据左主支气管与气管的角度不同,将53例风湿性单纯二尖瓣病变患者分为3组,组1:左主支气管与气管角度<50°,组2:50°～64°,组3:65°～79°.3组患者均进行术前肺功能、超声心动图等检查,行左主支气管X线断层片检查测量左主支气管与气管的角度,对不同左主支气管与气管角度患者的肺功能进行对比分析.结果 3组患者除肺活量、残气量、肺总量外,其余肺功能指标比较差别均有显著性意义(P<0.05);3 组患者左主支气管与气管角度与残气量/肺总量呈正相关,与其他肺功能参数呈负相关(P<0.01).结论左主支气管与气管角度的大小与肺功能损害程度有关.

2. 期刊论文 姚乃忠. 陈茂林. 刘秀清. Yao Naizhong. Chen Maolin. Liu Xiuqing 新生儿气管主支气管的应用解剖 -包头医学院学报2000,16(3)

目的:研究新生儿气管、主支气管的长度、管径、气管叉夹角及毗邻关系.方法:在手术显微镜下对气管、主支气管及毗邻关系进行观测.结果:气管长(37.05±3.87)mm,左主支气管长(16.96±2.52)mm,右主支气管长(9.38±1.61)mm,气管内周径、内横径、内前后径分别是(15.32±1.16)mm、(4.69±0.41)mm、(3.62±0.46)mm,左主支气管内周径、内横径、内前后径分别是(10.37± 1.55)mm、(3.22±0.41)mm、(2.42±0.42)mm,右主支气管内周径、内横径、内前后径分别是(11.77±1.32)mm、(3.74±0.39)mm、(2.87±0.47)mm,气管叉夹角为(74.93 ±4.84)°.颈段气管前方颈前静脉弓出现率为

100%,胸腺均伸入到颈静脉切迹上方,头臂干、甲状腺下动脉、左头臂静脉、甲状腺下静脉的出现率分别是(26.66±8.07)%、(26.6 6±8.07)%、(13.33±6.21)%、100%.结论:气管的长度随身高增加而加长,左、右主支气管与气管长轴的夹角不等并非生后发育所致,甲状腺下动脉、头臂干出现率较高.

3.期刊论文 韩新巍.吴刚.王艳丽.马南.高雪梅.李永东.HAN Xin-wei.WU Gang.WANG Yan-li.MA Nan.GAO Xue-mei.LI Yong-dong 胸腔胃-气管(主支气管)瘘的CT诊断 -实用放射学杂志2005,21(11)

目的探讨胸腔胃-气管(主支气管)瘘的CT诊断价值,寻找一种无创伤、无刺激性的诊断方法.方法回顾性分析7例具有完整临床资料的胸腔胃-气管(主支气管)瘘CT表现.结果CT显示气管下段与胃腔相通3例,气管隆突左后壁与胃腔相通1例,左主支气管与胃腔相通1例,右主支气管与胃腔相通1例,其瘘口直径5～15 mm;1例胸腔胃-气管瘘瘘口小而未能显示.结论CT是胸腔胃-气管瘘无创伤性、无刺激性检查确诊手段,并能为下一步制订气道内支架置入治疗方案提供详尽资料.

4.期刊论文 张克呈.徐英进.王颖.李耀伟 CT测量气管及主支气管对双腔气管插管的意义 -医学研究与教育2009,26(4)

近年随着胸科手术的发展,单肺通气愈来愈重要,双腔支气管导管(DLT)的准确定位对于单肺通气时进行有效地气体交换至关重要,这要求准确掌握气管及主支气管的解剖学结构.目前有关气管及主支气管结构的测量数据,国内外的教科书和有关杂志都有相关记载,但其数值颇不一致[1],且欧美人群呼吸道解剖特征与国人存在一定差异.另外,正常成人测量与尸体测量数据也存在一定差异.本研究利用多层螺旋CT对成人气管及支气管进行三维成像测量,为临床上双腔支气管插入提供参考数据.

5.期刊论文 张丽.唐震.陈鑫.林建勤 双能量减影技术对气管、主支气管占位性病变的诊断价值 -临床放射学杂志2005,24(5)

目的探讨数字化X线摄影(DR)中双能量减影技术对气管、主支气管占位性病变的临床诊断价值. 资料与方法利用DR设备对12例经纤维支气管镜、CT或临床病理证实的气管、主支气管病变的患者进行双能量减影检查,每例患者均行传统X线平片对照. 结果双能量减影技术对气管、主支气管病变的显示明显优于普通平片. 结论气管、主支气管病变由于受周围骨组织及软组织遮挡,临床普通平片初次检查时极易误漏诊,从而延误病情,DR中双能量减影技术可以有效地去除骨组织的影响,并通过多种DR后处理技术使病变更清晰显示,这项技术的应用有望提高普通放射学对气管、主支气管病变的显示,有利于临床进一步治疗.

6.期刊论文 李刚.胡向东.荣金明.林武英.梁宝成.柴文祥 气管隆突主支气管袖式切除治疗中心型肺癌的临床应用研究 -河南外科学杂志2003,9(5)

目的:总结32例气管隆突、主支气管切除成形手术治疗中心型肺癌的经验.方法:主支气管袖状切除对端吻合术16例,全隆凸切除重建1例,左全肺切除部分隆突切除重建1例,右上肺叶切除部分隆空切除重建6例、主支气管楔形袖式切除8例.结果:术后21天死亡1例,系吻合口肉芽肿形成,激光治疗后死于肺动脉破裂出血.术后一年生存率89.28%(25/28),三年生存率60.71%(17/28),五年生存率39.28%(11/28).结论:气管隆突主支气管切除成形手术提高了中心型肺癌的手术切除率,并取得满意的治疗效果.

7.期刊论文 韩新巍.吴刚.马南.高雪梅.王艳丽.李永东 胸腔胃-气管(主支气管)瘘临床与影像学诊断体会 -郑州大学学报(医学版)2003,38(3)

目的:探讨胸腔胃-气管(主支气管)瘘的特异性临床表现和影像学征象.方法:回顾性分析5例具有完整临床资料的胸腔胃-气管瘘临床、CT和口服碘水造影表现.结果:胸腔胃-气管瘘临床表现有进食水后呛咳和平卧位呛咳,坐立位减轻,肺部感染、发热、消瘦、乏力和水、电解质紊乱等;口服碘水造影可显示瘘口的位置、大小以及肺部感染情况;CT 检查可详细观察胸部情况,了解瘘与邻近结构的详细解剖,测量气管/支气管内径.结论:根据临床表现和食管造影可以确诊胸腔胃-气管瘘,CT为无创伤、无刺激性检查确诊手段,并为下一步制定气管内支架置入治疗方案提供详尽资料.

8.学位论文 王红岩 犬左主支气管自体分期移植修复气道缺损的实验研究 1999

该文主要观察犬自体左主支气管分期移植、修复气管缺损后,移植物及吻合口的愈合情况,以明确该实验方法的可行性,为将来的临床应用奠定实验基础.

9.期刊论文 翟健坤.胡文军.李克华.梁欢庆 DR双能量减影软组织像对气管、主支气管病变的诊断价值 -中外医疗2009,28(4)

目的 探讨数字化摄影(DR)中双能量减影(DE)技术对气管、主支气管病变的诊断应用价值. 方法 用DR对13例经支气管镜、CT证实或临床症状典型的患者进行"DE"检查,并与常规平片图像作对比分析. 结果 双能量减影技术对气管、主支气管病变的显示明显优于常规放射学检查. 结论 E技术获得单纯的软组织图象,并通过多种DR后处理技术使病变清晰显示,这项新技 术的应用,提高了常规检查对气管、主支气管病变的显示能力,为进一步治疗提供更精确的估计.

10.期刊论文 韩新巍.吴刚.高雪梅.李永东.王艳丽.马南 气管-主支气管覆膜分支状内支架的设计及初步应用 -介入放射学杂志2004,13(3)

目的设计治疗胸腔胃-主支气管瘘和主支气管狭窄的气管-主支气管覆膜分支状内支架.方法根据胸腔胃-主支气管瘘和主支气管狭窄的特殊解剖结构和病变特点,设计气管内主支架部分性覆膜、主支气管内分支支架全覆膜的分支状内支架.X线监视下,1例胸腔胃-隆突瘘、1例胸腔胃-左主支气管瘘、1例胸腔胃-右主支气管瘘、1例左主支气管结核性瘢痕狭窄共置入5枚支架.结果内支架一次性置入成功,3例胸腔胃-气道瘘完全封闭,即刻消除了呛咳症状,有效控制肺部感染,改善了呼吸状况.1例左主支气管狭窄支架植入24 d后取出,狭窄段恢复正常.结论气管-主支气管覆膜分支状内支架能有效封堵胸腔胃-气道瘘和治疗主支气管良恶性狭窄,操作简单、安全、近期疗效可靠.

引证文献(7条)

1.班健 纤维支气管镜定位和引导下国产支架介入治疗严重气道狭窄18例分析[期刊论文]-临床肺科杂志 2010(4)

2.刘战胜.陈勇.李彦豪 Dyna-CT在非血管介入诊疗中的应用[期刊论文]-临床放射学杂志 2009(8)

3.乞文旭.卢再鸣.郭启勇.刘兆玉.郭文力 64层螺旋CT三维重组在气管支架置入术后随访中的应用[期刊论文]-临床放射学杂志 2009(5)

4.王学静.贾广志.李建明.高同锁.白淑芳 国产镍钛合金食管、气管双支架的临床应用[期刊论文]-实用医学杂志

2009(5)

5.刘碧玉.刘战胜.黄得校.林意群 Dyna-CT引导非血管介入诊疗的价值[期刊论文]-中国临床医学影像杂志 2008(7)

6.王学静.贾广志.尹华.李建明.高同锁.白淑芳 国产镍钛合金气管支架治疗恶性气道狭窄的临床应用[期刊论文]-生物医学工程与临床 2007(5)

7.班晓静 重度气管狭窄内支架置入治疗的护理[期刊论文]-中国厂矿医学 2007(3)

本文链接：http://d.wanfangdata.com.cn/Periodical_jrfsxzz200603011.aspx
授权使用：qkxbl1(qkxbl1)，授权号：da2f2b7a-6f95-4964-ac00-9e1f0001f135

下载时间：2010年10月30日