

# 胸腔内注射卡铂配合介入治疗肺癌合并大量胸水一例

刘建成 姜金龙 赵洪全 吕文国

患者 男 67 岁 临床症状 :胸闷、呼吸困难 ,食欲差。临床检查 :右胸部叩诊呈浊音 ,白细胞总数  $5.0 \times 10^9/L$  ,血红蛋白 105g/L。普通 X 线平片示右胸中下部均匀性密度增高 ,上缘平第 3 后肋水平。CT 检查右肺门区有一  $4.3cm \times 5.7cm$  大小团块状阴影 ,诊断为右肺肺癌并右侧胸腔大量积液。穿刺抽液为血性胸水 ,病理涂片胸水内有淋巴细胞及退变的间皮细胞 ,未见肿瘤细胞。临床诊断 :右肺癌并大量胸腔积液。

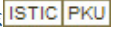
该患者属肺癌晚期 ,已无手术指征 ,患者主要症状为大量胸水渗出引起呼吸困难。我院采用胸腔内注射卡铂配合

支气管动脉内介入治疗方案 ,取得了良好的效果。我们采用 Seldinger 技术经股动脉穿刺引入 5F 西蒙导管 ,超选至支气管动脉后 ,注入 5-Fu 1250mg ,CTX 1.0g ,VP-16 100mg。术后次日行胸腔穿刺抽液 ,抽出血性胸水 2400ml ,然后经引流管注入卡铂 200mg。1 个月后摄片复查 ,胸水显著减少 ,其上缘达第 7 后肋水平 ,患者呼吸困难明显减轻。第二次治疗 5 周后复查 ,右胸腔内只有少量胸水 ,出现胸膜粘连征象 ,患者呼吸困难消失 ,食欲增加。采用此治疗方法抑制胸水渗出效果明显 ,减少了抽液次数 ,改善了患者的生存质量。

( 收稿日期 2001-02-23 )

作者单位 265200 山东省莱阳卫学校医院放射科.

# 胸腔内注射卡铂配合介入治疗肺癌合并大量胸水一例

作者: [刘建成](#), [姜金龙](#), [赵洪全](#), [吕文国](#)  
作者单位: [山东省莱阳卫生学校医院放射科](#)  
刊名: [介入放射学杂志](#)   
英文刊名: [JOURNAL OF INTERVENTIONAL RADIOLOGY](#)  
年, 卷(期): 2001, 10 (3)  
被引用次数: 0次

本文链接: [http://d.wanfangdata.com.cn/Periodical\\_jrfsxzz200103033.aspx](http://d.wanfangdata.com.cn/Periodical_jrfsxzz200103033.aspx)

授权使用: qkahy(qkahy), 授权号: 174e6d8e-bbbf-44d6-ae7-9e38014b5e0c

下载时间: 2010年11月24日