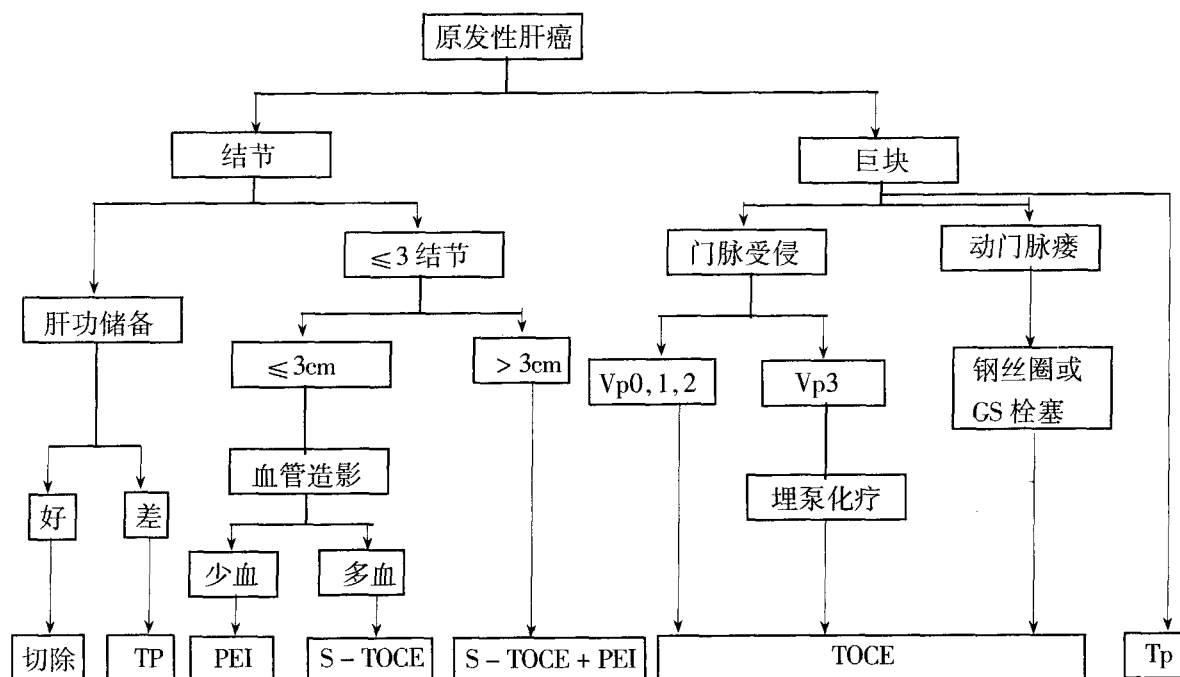


表 5 肝癌治疗的方法与决策



尿激酶阴茎海绵体冲洗治疗阴茎海绵体血栓形成一例

池宝成 程悦好 王亚军 张晓静

阴茎海绵体血栓形成致阴茎异常勃起是外科少见的急症,我院遇到 1 例,行阴茎海绵体穿刺尿激酶生理盐水冲洗和经皮穿刺股动脉插管双侧髂内动脉灌注尿激酶治愈,现报告如下。

患者男性,43 岁,主诉性交后阴茎持续性勃起,伴胀痛 48 小时,在外院治疗无效转入我院。

查体:阴茎海绵体充血,勃起、肿胀、皮肤有暗色瘀斑。

临床诊断:阴茎异常勃起;阴茎海绵体血栓形成。

治疗:1%利多卡因阴茎根部浸润麻醉,用 12 号针行阴茎海绵体穿刺,抽出暗紫色瘀血约 100ml,用含尿激酶 1 万单位加 1%利多卡因 5ml 的溶液行阴茎海绵体冲洗抽出,然后再用上述溶液 60ml 灌注到阴茎海绵体内保留 30 分钟,抽出。用时行经皮穿刺股动脉插管双侧髂内动脉分别灌注含尿激酶 4 万单位生理盐水 150ml。经上述方法治疗,1 小时后阴茎松软,6 小时后阴茎恢复正常。术后每天口服阿斯匹林 0.9 克,一周后痊愈出院,随访三个月,性功能正常。

作者单位:123002 辽宁省阜新铁路医院