

击后再经微泵灌注溶栓药物的方法,值得提倡。

[参 考 文 献]

- [1] Mcnamara TO, Bomberger RA, Merchant RF. Intra-arterial urokinase as the initial therapy for acutely ischemic lower limbs. *Circulation*, 1991, 83(suppl 1): I-106.
- [2] 赵世华, 蒋志良, 戴汝平, 等. 经导管小剂量溶栓治疗动脉闭塞

性疾病. *中华放射学杂志*, 1999, 33: 177.

- [3] 罗鹏飞, 邵培坚, 陈晓明, 等. 下肢动脉血栓闭塞的导管溶栓治疗. *中华放射学杂志*, 1994, 28: 485.
- [4] 黄求理, 宋侃侃, 吴安乐. 急性肢体动脉闭塞的血管内介入治疗. *介入放射学杂志*, 2000, 9: 157.
- [5] 申 麟, 蒋忠仆, 任丽军, 等. 血栓闭塞性脉管炎介入治疗的临床研究. *介入放射学杂志*, 2004, 13: 239-241.

(收稿日期 2004-05-10)

· 临床经验 ·

超选择性动脉插管栓塞治疗产科大出血

戴家应, 林根来, 胡汉金, 石 奇, 王 俊, 王小林

产科大出血来势凶险,在我国仍居产妇病死率首位^[1]。传统保守治疗成功率低,手术创伤大并发症多而尚有部分患者因此丧失生育能力。经导管动脉栓塞术(TAE)为产科大出血的治疗开辟了一条新途径。本组急症经导管颅内动脉栓塞(HAE)及子宫动脉栓塞(UAE)治疗产科大出血 11 例,现报道如下。

材料和方法

一、一般资料

11 例患者,年龄 23~29 岁,平均 25 岁。其中产后大出血 9 例,均为子宫下段切口剖腹产术后;宫颈妊娠破裂 1 例;葡萄胎刮宫术后大出血 1 例。出血量 1 000~3 000 ml,均经保守治疗无效。

二、方法

局麻下采用改良 Seldinger 技术穿刺右股动脉引入 5F 导管鞘,利用 Terumo 超滑导丝导引插入 5F Cobra 导管,先行双侧髂内动脉插管造影,明确出血灶后迅速行该侧子宫动脉超选择插管,经导管注入抗生素(如头孢曲松 1.0 g)后用加有抗生素的明胶海绵颗粒及条块进行栓塞,并造影证实无出血、子宫动脉完全闭塞。对子宫动脉超选插管失败或病情紧急时将导管头避开髂上动脉行髂内动脉前干插管栓塞。同法栓塞另一侧子宫动脉或髂内动脉。对宫颈妊娠病例栓塞前经导管注入 MTX 50 mg 后将 MTX

50 mg 混入明胶海绵颗粒进行栓塞。注射明胶海绵时用对比剂示踪防止误栓和反流,术毕拔管穿刺点加压包扎。术中输液或输血维持血容量,术中术后观察生命体征及 24 h 尿量。

结 果

一、DSA 影像

一侧子宫动脉上行支或下行支破裂出血,可见明显的对比剂外溢 6 例(图 1);双侧子宫动脉上行支增粗、扭曲,未见明显血管破裂征 3 例(图 2、3);子宫动脉明显增粗外移,局灶性对比剂浓染、外溢 2 例(图 4)。

二、栓塞结果

双侧髂内动脉前干栓塞 2 例,双侧子宫动脉栓塞 6 例(图 5),一侧子宫动脉一侧髂内动脉栓塞 3 例。均一次性止血成功,手术时间为 35~70 min,术后 2~8 min 阴道流血停止,术后 3~5 d 少许血水样物流出。血红蛋白由术前平均从 70 g/L 上升至 100 g/L。2 例术前 B 超诊断为部分性胎盘植入患者术后 50 d 复查彩超子宫恢复正常大小,宫腔内未见异常回声。1 例宫颈妊娠术后 2 周复查尿 TT(-),血 β -HCG 降至正常,B 超检查子宫及宫颈恢复正常大小。所有病例随访 6 个月无复发,子宫复旧好,月经均正常来潮。

三、并发症

所有病例都出现不同程度小腹胀痛,一般可以忍受 3~5 d 缓解。1 例右下肢麻木感,未予特殊处理,1 周后缓解。

作者单位 246003 安徽省安庆市立医院放射科(戴家应、胡汉金、石 奇、王 俊);上海复旦大学附属中山医院放射科(林根来、王小林)

通讯作者 戴家应

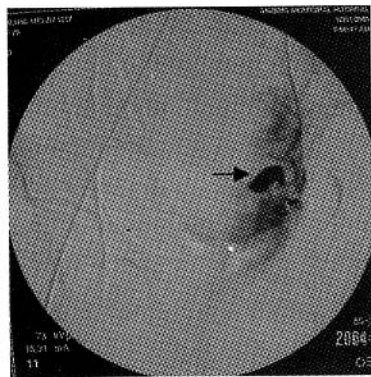


图 1 左侧子宫动脉破裂伴假性动脉瘤形成 (→)

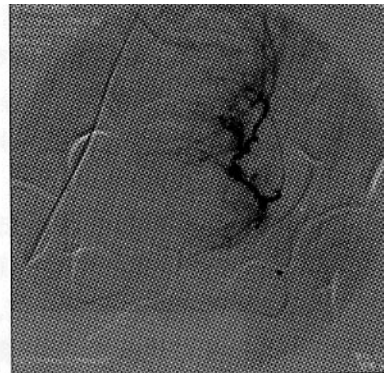
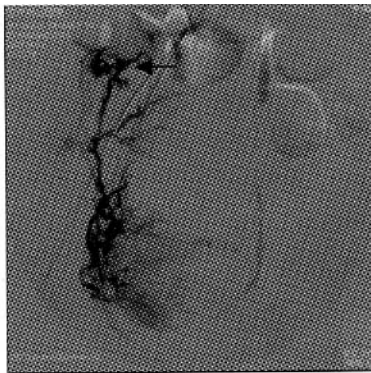


图 2、3 DSA 示两侧子宫动脉上行支增粗、扭曲, 右侧局灶性对比剂外溢 (→)。

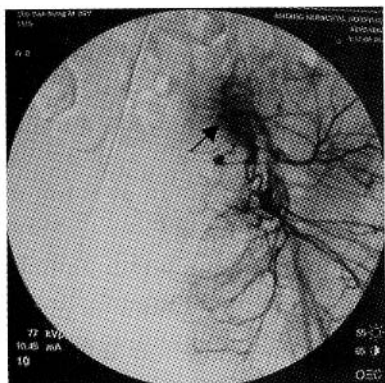


图 4 宫颈妊娠搔刮术后大出血, DSA 示左侧盆腔局灶性造影剂浓染外溢 (→)

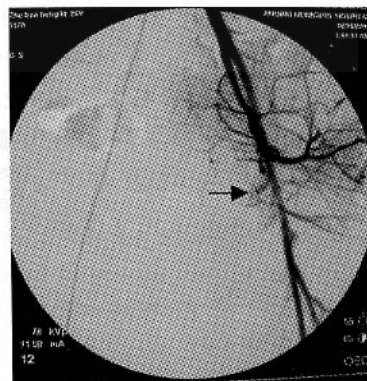


图 5 栓塞术后, 左侧子宫动脉完全闭塞 (→), 无对比剂外溢。

讨 论

一、介入栓塞治疗的优越性

产科大出血临床常见, 传统治疗包括止血药物、宫腔纱布填塞等保守治疗和外科手术治疗。保守治疗极少奏效, 盲目大量宫腔填塞纱布可导致隐匿性出血。外科手术包括子宫切除和髂内动脉结扎, 子宫切除使其丧失生育能力, 在生理和心理上无疑是较大创伤, 髂内动脉结扎操作复杂创伤大, 而且由于患者多处于休克状态往往难以承受麻醉和手术。IIAE 和 UAE 技术相对简单, 具有创伤小, 止血迅速彻底, 并发症轻, 可保留子宫的优点。本组 11 个病例均一次性止血成功未出现严重并发症, 与靳海英等^[2]报道结果相似。

二、栓塞术式选择与并发症防治

治疗原则是尽快止血和减轻并发症。产科出血来源于髂内动脉前支, 以子宫动脉最为常见, 尽可能超选择性子宫动脉插管行 UAE 以减少并发症, 导管进入子宫动脉困难时改变 C 型臂投照角度可帮助寻找子宫动脉开口^[3]。对情况紧急、超选择插管难度大者则避开髂上动脉栓塞髂内动脉前支 (IIAE) 以

尽快止血。对髂上动脉不易避开者可做主要侧的髂内动脉主干栓塞, 但两侧髂内动脉主干栓塞应慎重。由于髂内动脉有丰富的侧支循环和交通支, 仅栓塞一侧子宫动脉和髂内动脉前支易导致止血失败, 应行双侧动脉栓塞。注射栓塞剂时应混以对比剂示踪防止反流和误栓, 特别防止误栓髂外动脉, 造影发现动静脉瘘者应慎重, 防止肺栓塞^[4]。疼痛一般能忍受, 应用哌啶美辛即可缓解。

三、栓塞剂的选择

髂内动脉在分出子宫动脉的同时亦有膀胱上、下动脉, 直肠下动脉为膀胱和直肠供血, 且患者年龄较轻, 因此应选择可吸收的中效栓塞剂。新鲜明胶海绵是可吸收的中效栓塞剂, 其取材容易、价格低廉、疗效确切、并发症少而被广泛应用。它在栓塞后 2~3 周即可被吸收, 血管复通, 而此时出血血管已形成血栓而修复, 子宫收缩力恢复。本组病例先用细小明胶海绵颗粒栓塞子宫动脉分支再用明胶海绵条块栓塞主干取得良好效果。

四、注意事项

产后大出血为危重急症, 往往危及生命, 介入处理需一定的准备时间, 所以常规处理非常重要, 主要

是促宫缩、维持电解质和酸碱平衡、补充血容量抗休克治疗。另外,介入治疗虽无绝对禁忌证,但对重要脏器严重功能不全的病例,严重的出、凝血功能障碍,严重感染者应慎重。

(一) 抗生素的应用 产后大出血患者由于出血量多,产后虚弱,机体抵抗力低下,极易导致病原菌的入侵,特别是晚期产后出血(分娩 24 h)后子宫大量出血患者一般都合并感染。因此导管到位后经导管动脉推注广谱高效抗生素是必需的,栓塞剂中加用一定量的抗生素以便在较长时间内有高浓度强效抗生素作用于局部组织。本组病例以此法应用抗生素取得较好疗效。

(二) 宫颈妊娠的处理 宫颈妊娠是一种非常少见的异位妊娠,搔刮术后极易大出血,绝大部分病例一旦确诊保守治疗无效以切除子宫为最后结局,介入放射治疗的出现使这种情况得到彻底改善。文献报道^[5]应用子宫动脉灌注化疗栓塞术(UACE)后

再行宫颈胚胎清除术治疗 3 例宫颈妊娠取得满意疗效。本组 1 例为搔刮术后大出血病例采用此技术亦获得成功。该疗法极有前途,值得推广。若能在确诊宫颈妊娠后先行 UACE 再行刮宫术则能避免不必要的出血。

[参 考 文 献]

- [1] 全国孕产妇死亡监测研究协作组. 全国孕产妇死亡监测结果分析. 中华妇产科杂志, 1994, 29: 514.
- [2] 靳海英, 金征宇. 子宫动脉栓塞治疗产后大出血. 中华放射学杂志, 2001, 35: 114-115.
- [3] 姜在波, 单 鸿, 黄明声, 等. 超选择性子宫动脉造影的临床应用研究. 中国医学影像技术, 2003, 19: 564-566.
- [4] 柯雪梅, 朱康顺. 盆腔血管性栓塞治疗的严重并发症分析. 介入放射学杂志, 2004, 13: 320-321.
- [5] 余莉萍, 陈春林. 宫颈妊娠. 见: 孔秋英, 谢红宁, 主编. 妇产科影像诊断与介入治疗学. 北京: 人民卫生出版社, 2001. 471-474.

(收稿日期 2004-07-13)

· 临床经验 ·

肾动脉栓塞加免疫法治疗晚期肾癌 16 例

刘 胜, 董永良, 杨之秀, 曹旭升, 刘铁岩

肾动脉栓塞术治疗晚期肾癌,尤其是作为手术前的辅助治疗被广泛应用于临床。自 1993 年 3 月~2002 年 2 月,我院对 16 例晚期肾癌患者采取肾动脉栓塞术,术后应用 α -干扰素、白细胞介素-2 治疗,效果满意,报道如下。

资料和方法

一、临床资料

本组 16 例,男 11 例,女 5 例,年龄 59~77 岁,肾癌发生转移 12 例,其中局部淋巴结转移 5 例,远处转移 10 例(3 例并有局部淋巴结转移),分别为肺转移 7 例,胸椎转移 1 例,肾上腺转移 1 例,肝转移加肺转移 1 例,无远处转移者除肾癌巨大与周围粘连外,其中 2 例有肾静脉瘤栓。

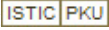
二、治疗方法

Seldinger 法股动脉穿刺插管行肾动脉造影,1

ml/s 的速度分 2 次注射无水乙醇 15~20 ml,手术近结束时加明胶海绵栓塞肾动脉主干,术后均有不同程度的腰痛、发热,1 周后逐渐减轻。肾动脉栓塞后半个月始免疫治疗, α -干扰素 300 万 U/次,肌注,每周 5 次,或白细胞介素-2 10 万 U,5 次/周,3 个月为 1 个疗程,至少治疗 1 个疗程,其中 4 例 2 种药物同时应用,用药后部分患者出现发热、头晕,甚至轻度胃肠道症状,均能坚持用药。

结 果

全部患者均得到随访,肾动脉栓塞后 1 个月肿瘤开始缩小,3 个月后肿瘤体积缩小最明显,最大直径缩小达 6 cm。自觉症状如疼痛、血尿和消化道症状在 1~3 个月内逐渐减轻,精神多明显好转,饮食及体重有增加。随访半年时死亡 1 例,为多发转移高龄患者,1 年时死亡 5 例,2 年时死亡 8 例,3 年时死亡 1 例,1 例已存活 3 年余,至今病情无进展,本组中位生存期超过 13 个月。

作者：[戴家应](#)，[林根来](#)，[胡汉金](#)，[石奇](#)，[王俊](#)，[王小林](#)
作者单位：[戴家应, 胡汉金, 石奇, 王俊 \(246003, 安徽省安庆市立医院放射科\)](#)，[林根来, 王小林 \(上海复旦大学附属中山医院放射科\)](#)
刊名：[介入放射学杂志](#) 
英文刊名：[JOURNAL OF INTERVENTIONAL RADIOLOGY](#)
年，卷(期)：2005，14(3)
被引用次数：13次

参考文献(5条)

1. [全国孕产妇死亡监测研究协作组](#) [全国孕产妇死亡监测结果分析](#) 1994
2. [靳海英](#), [金征宇](#) [子宫动脉栓塞治疗产后大出血](#) 2001
3. [姜在波](#), [单鸿](#), [黄明声](#) [超选择性子宫动脉造影的临床应用研究](#)[期刊论文]-[中国医学影像技术](#) 2003
4. [柯雪梅](#), [朱康顺](#) [盆腔血管性栓塞治疗的严重并发症分析](#)[期刊论文]-[介入放射学杂志](#) 2004
5. [余莉萍](#), [陈春林](#) [宫颈妊娠](#) 2001

引证文献(11条)

1. [万军](#), [顾伟瑾](#), [王云海](#), [叶磊](#), [王伟](#), [张磊](#), [纪莉华](#) [双侧子宫动脉化疗栓塞术治疗剖宫产后瘢痕妊娠大出血的临床应用](#)[期刊论文]-[介入放射学杂志](#) 2009(7)
2. [李清](#) [经导管动脉栓塞术治疗和预防产科大出血17例分析](#)[期刊论文]-[中国误诊学杂志](#) 2009(12)
3. [孙国强](#), [杨文忠](#), [陈湘漪](#), [汤则男](#), [彭敏](#), [肖梅](#) [子宫动脉或髂内动脉前干分支栓塞术治疗产后出血的临床观察](#)[期刊论文]-[中国妇幼保健](#) 2009(1)
4. [王健](#), [王庆杰](#), [钦素英](#), [王曦林](#), [杨宗豫](#) [介入治疗产后大出血](#)[期刊论文]-[中国现代医生](#) 2008(31)
5. [李高文](#), [刘素云](#), [陈芳](#), [陈晓明](#) [子宫动脉栓塞术治疗植入胎盘的临床分析](#)[期刊论文]-[实用放射学杂志](#) 2008(12)
6. [周意明](#), [翟仁友](#), [姜蕾](#), [钱晓军](#), [戴定可](#), [魏宝杰](#), [高堃](#), [张世龙](#), [刘金梅](#), [张秋红](#) [超选择性动脉插管栓塞对产科大出血的治疗和预防](#)[期刊论文]-[介入放射学杂志](#) 2008(3)
7. [周意明](#), [翟仁友](#), [姜蕾](#), [钱晓军](#), [戴定可](#), [魏宝杰](#), [高堃](#), [张世龙](#), [刘金梅](#), [王小红](#) [超选择性动脉插管栓塞治疗难治性妇产科出血](#)[期刊论文]-[当代医学\(学术版\)](#) 2007(1)
8. [周意明](#), [翟仁友](#), [姜蕾](#), [钱晓军](#), [戴定可](#), [魏宝杰](#), [高堃](#), [张世龙](#), [刘金梅](#), [王小红](#) [超选择性动脉插管栓塞治疗难治性妇产科出血](#)[期刊论文]-[当代医学](#) 2007(1)
9. [李向东](#), [王永江](#), [董毅](#), [罗秀珍](#) [动脉性出血的急诊介入诊断与治疗57例分析](#)[期刊论文]-[中国误诊学杂志](#) 2007(27)
10. [张秀军](#), [张适荃](#) [29例动脉性出血介入治疗体会](#)[期刊论文]-[武警医学院学报](#) 2007(5)
11. [吕小燕](#), [尹春艳](#), [李秋玲](#), [王保平](#) [胎盘早剥致子宫卒中的治疗与监护](#)[期刊论文]-[中国实用医药](#) 2006(6)

本文链接：http://d.wanfangdata.com.cn/Periodical_jrfsxzz200503027.aspx
授权使用：[qkxb11\(qkxb11\)](#)，授权号：[9eaf362b-5226-4d46-845d-9e2f00fa6c78](#)

下载时间：2010年11月15日