

· 病例报告 ·

臀上动脉假性动脉瘤栓塞治疗一例

董伟华 常恒 欧阳强 张电波 董生 刘加成 肖湘生

臀动脉瘤的发病率极低,不到动脉瘤总数 1%,多由外伤引起,诊断易被延误,外科手术有一定难度^[1,2]。本文报道 1 例假性臀上动脉瘤引起坐骨神经痛、成功行血管内栓塞治疗的病例。

病例报道

患者,女,34 岁,于 1999 年 10 月起感右坐骨结节处疼痛,2000 年 12 月出现右小腿麻木、无力及放射痛,其后在多家医院诊治,先后被诊断为“腰椎间盘突出症”、“右坐骨结节滑囊炎”和“骶骨肿瘤”等,并进行了局部按摩、理疗和骶管封闭等治疗,均无明显改善,且逐渐出现会阴部麻木、排尿困难、不能平卧及夜间疼痛加重等症状。期间腰椎 MRI 检查发现“骶 2 水平至尾部 6 cm×8 cm 大小肿块”。2001 年 5 月以“右骶骨肿瘤”入住我院。查体:右坐骨结节处及右侧骶骨区压痛,右股后区、右小腿后区及足底皮肤感觉减退,右股四头肌肌力 V 级,右拇趾背伸肌力 0 级,右踝屈肌力 II 级。各项常规化验检查未见明显异常。超声报告盆腔子宫后方实性占位,与子宫无粘连。CT 平扫示:骶骨神经源性肿瘤;ECT 示:右髂骨后下棘局限性放射物异常浓聚灶。骨科讨论认为:骶骨肿瘤性质不明,生长较快,贸然手术可能导致致命性大出血,应先活检。活检时,在臀大肌深面扪及肿块,搏动明显,荷包缝合切开瘤体时出血汹涌,骨科钳探及肿瘤呈囊性,约 7.0 cm 深,钳取少许瘤体组织,病理诊断纤维性囊壁组织,见较多含铁血黄素沉着,大量嗜伊红血红蛋白样物,考虑为肿或血管瘤。进一步超声检查示盆腔 86 cm×75 cm 非均质团块,液性为主,血流丰富。结合以上情况骨科认为以血管瘤可能性大,申请 DSA 检查和治疗。经左股动脉穿刺插管行右髂总动脉造影,见臀上动脉增粗、受压移位,外上方一

9.0 cm×7.6 cm 大小囊袋样动脉瘤影,其内造影剂存留,瘤口近端及远端显示清晰,其他髂内动脉的脏支受压、显影浅淡,诊断为右臀上动脉假性动脉瘤。导丝帮助下,5FCobra 导管超选至瘤口远端后使用 2 枚直径 5 cm×4 cm 钢圈栓塞(图 1),然后导管退至近端,改变投照角度后,用 3 枚直径 5 cm×8 mm 钢圈中能接近瘤口予以栓塞,10 min 后右侧髂内、外动脉造影见瘤体血供完全消失,髂内动脉的多脏支血管重新显影(图 2)。术后患者症状逐步缓解,6d 天后超声

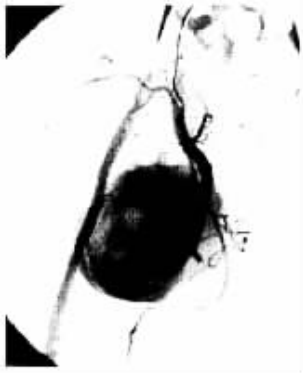

图 1 用 2 枚直径 5 cm×4 mm 钢圈行远端瘤口栓塞后的髂内动脉左前 16°造影,清晰显示近端瘤口及其他髂内分支。

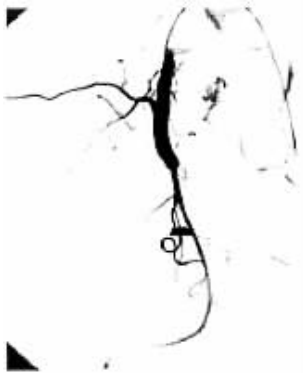

图 1 用 3 枚直径 5 cm×8 mm 钢圈行近瘤口栓塞后的髂内动脉左前 16°造影,可见臀上动脉闭塞,瘤内未见造影剂进入。

复查未探及血流信号。2 周后右臀部已无明显肿胀不适,右股四头肌肌力 V 级,右拇趾背伸肌力 III 级,能自主下地活动,治出院。反复追问病史,忆发病前半年有从楼梯跌落史。1 年后当地医院复查 B 超提示鸡蛋大小盆腔肿块,自诉除右腿肌力尚不能完全恢复外,无其他不适。

(收稿日期 2003-09-26)

作者单位 200003 上海 第二军医大学长征医院影像科

· 病例报告 ·

女性肝肿瘤行 TACE 后闭经三例

吕文才 付维利

肝肿瘤患者行介入治疗可发生各种并发症,但由此导致的闭经尚未见报道,本院遇到 3 例,报道如下。

病例 1,女,42 岁,已婚,育有一子,有乙型肝炎、肝硬化病史 10 余年,于 2002 年 7 月诊断为原发性肝癌,先后行 3 次 TACE 治疗,地第 1 次治疗后即闭经,现已达 14 个月。


病例 2,女,44 岁,已婚,育有一女,有乙型肝炎、肝硬化

病史 5 年,既往月经正常,于 2001 后 11 月诊断为原发性肝癌,先后行 5 次 TACE 治疗,于第 3 次治疗后(2002 年 3 月)闭经,2002 年 12 月死亡。

病例 3,女,46 岁,已婚,育有一女,既往月经正常,于 2001 年 8 月诊断为结肠癌肝转移,先后行 6 次 TACE 治疗,于第 3 次治疗后(2002 年 2 月)闭经,现已达 19 个月。

(收稿日期 2003-09-27)

女性肝肿瘤行TACE后闭经三例

作者: [吕文才](#), [付维利](#)
作者单位: [116001, 辽宁大连友谊医院外二科](#)
刊名: [介入放射学杂志](#) 
英文刊名: [JOURNAL OF INTERVENTIONAL RADIOLOGY](#)
年, 卷(期): 2003, 12 (6)
被引用次数: 0次

本文链接: http://d.wanfangdata.com.cn/Periodical_jrfsxzz200306035.aspx

授权使用: 西安交通大学(xajtdx), 授权号: 4c056017-9222-4a7d-bda4-9e4000d3adc6

下载时间: 2010年12月2日