

- 9 Kopko PM, Douglass MA, Smith MD, et al. Thrombin generation in nonclottable mixtures of blood and nonionic contrast agents. *Radiology*, 1990, 174: 459-461.
- 10 崔正德, 主编. 海军核辐射防护医学. 第一版. 北京: 中国人民解放军海军司令部编. 1994.
- 11 Swartholm P, Truedsson L, Norgren L. Adverse reactions during endovascular treatment of aortic aneurysms may be triggered by interleukin 6 release from the thrombotic content. *J Vasc Surg*,

1998, 28: 664-668.

- 12 Shin CK, Rodino W, Kirwin JD, et al. Histology and electron microscopy of explanted bifurcated endovascular aortic grafts: evidence of early incorporation and healing. *J Endovasc Surg*, 1999, 6: 246-250.
- 13 Norgren L, Swartholm P. Biological responses to endovascular treatment of abdominal aortic aneurysm. *J Endovasc Surg*, 1997, 4: 169-173.

(收稿日期: 2002-11-17)

· 护理论坛 ·

腹主动脉瘤腔内隔绝术的护理

黄晓红

95% 以上的腹主动脉瘤(AAA)是由于动脉粥样硬化所引起,有破裂致死的危险。今年,我院开展 AAA 腔内隔绝术(EVE),效果满意。较传统手术方法,其具有创伤小,恢复快,住院时间短的优点。现将本手术的护理介绍如下。

一、临床资料

本组 6 例,均为男性,年龄 46~76 岁,平均 59 岁。术前均不同程度合并有冠心病、高血压、糖尿病和心、肝、肾功能减退。经彩超、CT、DSA 等检查明确诊断。

二、手术方法

在 DSA 室,全麻下,患者仰卧位,先经股动脉穿刺插管,行腹主动脉造影,明确并测量 AAA 的病变情况及相关参数,决定内支架的类型、规格。后经股动脉送入所需的带膜内支架到达病变部位,予球囊扩张,使之与动脉壁充分密贴防止内漏。再次行腹主动脉造影,观察支架位置,膨胀及隔绝效果。通过带膜内支架,使动脉瘤的管壁与血流隔绝,达到防止动脉瘤破裂的目的。

三、护理

(一)术前护理 ① 向患者讲解手术的有关知识,做好心理疏导,避免因精神紧张导致血压升高。② 卧床休息,避免剧烈活动,减少腹内压升高的因素,预防感冒,防治咳嗽,保持大便通畅,防止意外因素致动脉瘤破裂。③ 遵医嘱行所需的各项实验室检查。④ 术前 3 d,遵医嘱口服肠溶阿司匹林抗凝。⑤ 遵医嘱控制合并症,予降血压、降血糖、保肝、利

尿、营养心肌和抗生素治疗,改善重要脏器的功能状况。⑥ 备血,备皮,作药物过敏试验,做好术前准备。⑦ 术前 4h 禁食,半小时应用镇静剂,留置导尿管。

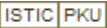
(二)术中护理 做好心理护理,减轻思想压力,使其更好地配合手术。行心电监护,静脉输液,严密观察生命体征、神智及血压的变化。术中注意下肢皮肤温度,足背动脉搏动情况,发现异常,及时汇报医生,进行处理。协助医生完成各种操作。

(三)术后护理 ① 术后 24h 密切观察生命体征,行心电、血压、血氧饱和度监测,特别要注意血压的波动情况。② 嘱患者卧床 24h,双下肢平伸、制动 8h,伤口沙袋压迫 6h。24h 后拔除导尿管,可下床活动。③ 观察双下肢足背动脉搏动情况及皮肤温度、色泽、知觉情况,以便及时发现缺血性并发症。④ 遵医嘱第 1 天予静脉使用肝素抗凝,以后口服肠溶阿司匹林 100mg/d,及时复查出凝血时间,凝血酶原时间。⑤ 并发症的观察与护理:肠梗阻(当置入肢体型内支架伸入髂内动脉过长时,易出现);观察患者有无腹痛、血样便的表现,术后禁食 1d,向患者解释暂时禁食的必要性。内漏(支架两端未充分膨胀,内支架与血管壁之间存在缝隙所致);观察术前病理体征有无改善,限制患者术后过早剧烈活动。

(四)出院指导 保持良好心态,劳逸结合,情绪稳定。有高血压病、糖尿病或高血脂者,以低脂、低胆固醇、糖尿病饮食为宜。出院后,继续服用肠溶阿司匹林和降糖、降压等并存症的药物。定期门诊随访,复查凝血酶原时间,调整药物用量,复查彩超,了解支架的位置和血流通畅情况。

(收稿日期: 2002-11-27)

腹主动脉瘤腔内隔绝术的护理

作者: [黄晓红](#)
作者单位: [350001, 福建省协和医院介入科](#)
刊名: [介入放射学杂志](#) 
英文刊名: [JOURNAL OF INTERVENTIONAL RADIOLOGY](#)
年, 卷(期): 2003, 12(1)
被引用次数: 0次

本文链接: http://d.wanfangdata.com.cn/Periodical_jrfsxzz200301024.aspx

授权使用: 西安交通大学(xajtdx), 授权号: 1b495612-e54b-4268-9571-9e4100d52165

下载时间: 2010年12月3日