

切除术,这对年轻产妇造成巨大的生理和心理创伤。由于 UAE 是在 X 线下引导介入导管插入子宫动脉进行造影、灌药、栓塞,因此,术中可清楚地看到病变部位及范围,实施针对治疗。本病例选用新鲜明胶海绵条为栓塞剂,闭锁主要供应胎盘的右侧子宫动脉,使植入胎盘的供血受阻,加之药物作用而获得肯定的临床效果。其临床结果说明:UAE 技术具有操作相对简单、手术时间短、疗效肯定、能保留子宫的优点,可成为替代子宫切除治疗植入性胎盘的一种更有效的保守治疗方法,更易被育龄妇女所接受。由于临床病例较少,目前尚不能更全面的评价,但 UAE 技术在妇产科疾病的治疗中,以并发症少、疗效好而广泛开展。因此,我们认为对经保守治疗无效或程度严重的植入性胎盘,在有条件的医院应首先行 UAE 治疗,以保全患者子宫,这就是 UAE 技术值得推广的意义所在。

参 考 文 献

1 Makhseed M, Tomi N, Moussa M. A retrospective analysis of

pathological placental implantation site and penetration. *Int J Gynaecol Obstet*, 1994, 47:127.

2 Hansch E, Chitkara U, McAlpine J, et al. Pelvic arterial embolization for control of obstetric hemorrhage: a five-year experience. *Am J Obstet Gynecol*, 1999, 180:1454-1460.

3 Lemer JP, Deane S, Jritsch IE. Characterization of placenta accreta using transvaginal sonography and color Doppler imaging. *Ultrasound Obstet Gynecol*, 1995, 5:198.

4 刘斌,高茂英,主编.人体胚胎学.第1版.北京:人民卫生出版社,1996.116-118.

5 Makinen J. Current treatment of ectopic pregnancy. *Am Med*, 1999, 31:197-201.

6 单鸿,李彦豪.恶性肿瘤介入治疗的药理学基础.第1版.广州:广东科技出版社,1997.48-50.

7 陈春林,马奔.导管动脉栓塞术在难治性产后出血中的应用.中华妇产科杂志,2001,36:135.

8 陈叙.植入性胎盘的诊断与处理.中国实用妇科与产科杂志,2001,17:71.

(收稿日期 2001-11-01)

· 病例报告 ·

左房栓子脱落致肠系膜动脉栓塞一例

田桂源 张蕾

患者男,75岁。因上腹持续性疼痛7h,阵发性加剧2h入院。患者既往有高血压、冠心病、房颤病史4~5年。体格检查:血压16/10kPa,颈软,双肺呼吸音清,心率116次/min,律不齐,第一心音强弱不等,各瓣膜听诊未闻及杂音。腹软、上腹部压痛,肠鸣音听不到,双下肢无水肿。心电图示:快速性房颤,各导联ST段压低明显。以高血压(Ⅲ)期、冠心病、心房纤颤收住心内科。经抗凝、扩张冠状动脉,控制血压及对症处理后,病情趋于稳定。入院16d后,患者突发上腹绞痛伴心、呕吐。腹透见多个液平面,考虑肠梗阻,经外科会诊,怀疑肠系膜动脉栓塞,到介入科行介入治疗。

腹部动脉造影发现肠系膜上动脉近开口约3cm处有一1cm×2.5cm血栓,动脉远端闭塞,其上仅见发出结肠右动脉及结肠中动脉(见图1)。考虑时间已超过48h,有肠管坏死情况,建议行外科手术。患者家属不同意手术,放弃治疗,自动出院后死亡。

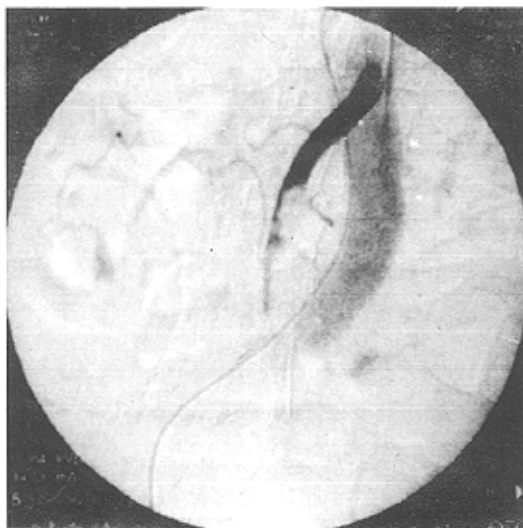



图1 肠系膜上动脉造影见结肠右动脉及结肠中动脉,血栓远端血管闭塞

(收稿日期 2002-02-04)

左房栓子脱落致肠系膜动脉栓塞一例

作者: [田桂源, 张蕾](#)
作者单位: [271000, 泰安市第一人民医院介入科](#)
刊名: [介入放射学杂志](#) 
英文刊名: [JOURNAL OF INTERVENTIONAL RADIOLOGY](#)
年, 卷(期): 2002, 11 (3)
被引用次数: 0次

本文链接: http://d.wanfangdata.com.cn/Periodical_jrfsxzz200203039.aspx

授权使用: qkayh(qkayh), 授权号: 82fe2e28-b50c-4ba4-b390-9e380161aeb8

下载时间: 2010年11月24日