

# 肝癌介入栓塞治疗后并发气腹一例

刘勇峰 呼延清 高炜东

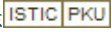
患者,男,50岁。以肝右动脉栓塞术后腹痛2d主诉入院。患者因患“原发性肝癌”于入院前2d在介入下经右股动脉穿刺,Seldinger技术穿刺,用5F-YASHIRO管选择插至肝右动脉,高压注射造影,见肝右叶 $10.7\text{cm}\times 9.4\text{cm}$ 肿瘤染色,密度不均,经肝右动脉灌注5-FU  $0.75\text{g}$ ,CPB  $1000\text{mg}$ ,HCPT  $15\text{mg}$ ,并用超液态碘化油 $10\text{ml}$ ,加HCPT  $5\text{mg}$ 及明胶海绵碎屑栓塞,介入治疗后14h开始出现右上腹痛,呈持续性,腹痛逐渐扩散至右下腹及全腹。化验检查:白细胞 $6.4\times 10^9/\text{L}$ ,红细胞 $3.6\times 10^{12}/\text{L}$ ,血红蛋白 $123\text{g}/\text{L}$ ,N  $0.781$ ,L  $0.219$ 。肝功能:总蛋白 $60\text{g}/\text{L}$ ,白蛋白 $35\text{g}/\text{L}$ ,球蛋白 $25\text{g}/\text{L}$ ,丙氨酸转氨酶 $438\text{U}/\text{L}$ ,天门冬氨酸转氨酶 $170\text{U}/\text{L}$ ,谷氨酰转酞酶 $145\text{U}/\text{L}$ ,总胆红素 $39\mu\text{mol}/\text{L}$ ,直接胆红素 $28.8\mu\text{mol}/\text{L}$ 。腹部平片报告:1、气腹2、肝肿瘤栓塞术后3、肝右叶下段见一巨大高密度混杂影,其内含造影剂及大量气体影,肝外缘包膜下可见气体影。既

往有21年“病毒性乙型肝炎”史。查体:体温 $36.5^{\circ}\text{C}$ ,心率80次/min,呼吸20次/min,血压 $15/10\text{kPa}$ ,体重 $67\text{kg}$ ,营养差,肝病面容,神志清楚,精神差。巩膜及全身皮肤轻度黄染。心、肺无异常,腹轻度膨隆,全腹压痛阳性,轻度肌紧张,以右上腹为主。肝区叩痛阳性,肝浊音界缩小,肝上界位右锁骨中线第7肋间,移动性浊音阳性。在全麻下急诊行“剖腹探查”。术中见:腹腔内暗红色血性液 $500\text{ml}$ ,肝右前叶下段直径 $11\text{cm}$ 大小肿块,质硬,张力较高,肝之脏面见米样小孔,有气体逸出,挤压肿块时气体逸出增多,扩大逸气破口后,流出褐色肝癌坏死组织 $50\text{ml}$ ,腔内不断有暗红色血性液流出,其腔内填入明胶海绵压迫止血。生理盐水 $0.2\%$ 甲硝唑冲洗腹腔,肝下放橡皮引流管1根,查无活动出血,依次关腹,肝癌内坏死组织细菌培养无菌生长。术后止血,保肝,支持,抗感染治疗,伤口愈合后出院。

(收稿日期 2001-10-05)

作者单位:716000 延安大学医学院附属医院

## 肝癌介入栓塞治疗后并发气腹一例

作者: [刘勇峰](#), [呼延清](#), [高炜东](#)  
作者单位: [延安大学医学院附属医院](#),  
刊名: [介入放射学杂志](#)   
英文刊名: [JOURNAL OF INTERVENTIONAL RADIOLOGY](#)  
年, 卷(期): 2001, 10(6)  
被引用次数: 0次

本文链接: [http://d.wanfangdata.com.cn/Periodical\\_jrfsxzz200106033.aspx](http://d.wanfangdata.com.cn/Periodical_jrfsxzz200106033.aspx)

授权使用: qkahy(qkahy), 授权号: 551a9bca-8d5c-4902-bd49-9e3801587cf4

下载时间: 2010年11月24日