

选择性肾动脉栓塞治疗肾挫裂伤一例

邹宝庆

患者男性 27 岁 车祸急诊入院治疗。体检 :贫血貌 腹肌紧张 全腹压痛明显 尤以左上腹为甚。腹腔抽出不凝血 ,尿化验 红细胞 ++ ,蛋白 + + +。血化验血红蛋白 9.6g/L ,白细胞 $15.6 \times 10^9/L$,血压 7.0/4.0 kPa。即刻剖腹探查 ,术中所见降结肠及横结肠左 1/3 肠系膜处可见巨大血肿 左侧腹膜后巨大血肿 术中患者病情恶化 随建议行选择性肾

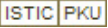
动脉栓塞。

采用 Seldinger 法 由股动脉穿刺引入 7F 单弯导管。电视监视下将导管分别插入两侧肾动脉 手推 60% 泛影葡胺 1 ~2ml 造影证实 左肾下极造影剂外溢 经导管将明胶海绵颗粒注入 再行造影证实出血停止。

(收稿日期 2001-03-12)

作者单位 810600 青海省 海东地区人民医院

选择性肾动脉栓塞治疗肾挫裂伤一例

作者: 邹宝庆
作者单位: 海东地区人民医院
刊名: 介入放射学杂志 
英文刊名: JOURNAL OF INTERVENTIONAL RADIOLOGY
年, 卷(期): 2001, 10(3)
被引用次数: 0次

本文链接: http://d.wanfangdata.com.cn/Periodical_jrfsxzz200103028.aspx

授权使用: qkahy(qkahy), 授权号: 10d15f4a-320f-4aa5-9dec-9e380149d7c6

下载时间: 2010年11月24日