

选择性肾动脉栓塞治疗肾挫裂伤一例

邹宝庆

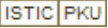
患者男性 27 岁 , 车祸急诊入院。体检 : 贫血貌 , 腹肌紧张 , 全腹压痛明显 , 尤以左上腹为甚。腹腔抽出不凝血 , 尿化验 红细胞 + + , 蛋白 + + + ; 血化验 : 血红蛋白 9.6 g/L , 白细胞 $15.7 \times 10^9/L$, 血压 7.0/4.0 kPa。即刻剖腹探查 , 术中所见降结肠及横结肠左 1/3 肠系膜处可见巨大血肿 , 左侧腹膜后巨大血肿。术中患者病情恶化 , 遂建议行选择性肾动脉栓

塞。

采用 Seldinger 法 , 由股动脉穿刺引入 7F 单弯导管。电视监视下将导管分别插入两侧肾动脉主干 , 手推 60% 泛影葡胺 1 ~ 2 ml , 造影证实 , 左肾下极造影剂外溢 , 经导管将明胶海绵颗粒注入 , 再行造影剂造影证实出血停止为止。

(收稿日期 2000-12-27)

选择性肾动脉栓塞治疗肾挫裂伤一例

作者: 邹宝庆
作者单位: 青海省海东地区人民医院
刊名: 介入放射学杂志 
英文刊名: JOURNAL OF INTERVENTIONAL RADIOLOGY
年, 卷(期): 2001, 10(2)
被引用次数: 0次

本文链接: http://d.wanfangdata.com.cn/Periodical_jrfsxzz200102030.aspx

授权使用: qkahy(qkahy), 授权号: 401672aa-57e8-49de-bbfe-9e380148c1c5

下载时间: 2010年11月24日