

介入治疗致迷走性低血压一例

王克金 陈良金 晁华

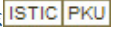
患者男,68岁,CT扫描示肝右叶巨块型肝癌伴右上肺叶转移,高血压病史10年。于2000年10月入院。入院后第3天行介入治疗右侧股动脉穿刺,置入6F导管鞘,5FRH肝管超选择性导入肝动脉造影后行碘油、丝裂霉素、阿霉素乳剂化疗栓塞术,术中栓塞症状明显。然后将RH肝管退出肝动脉,上送到弓下将剩下的部分药物行高位灌注。拔管后止血困难,血压23.2/13.3 kPa,心率94/min。2人合力压迫股动脉,出血停止。约5 min后患者出现面色苍白,出冷汗,

脉搏细弱,精神紧张,血压下降至8.53/5.3 kPa,心率52/min,诊断为急性血压下降,急救措施:多巴胺20 mg,阿托品1 mg,分别缓慢静推,10%葡萄糖500 ml+多巴胺100 mg。加压静滴5 min后血压升至10.7/8.0 kPa,心率74/min,10 min后升至13.4/9.3 kPa,维持多巴胺静滴,加压包扎,血压平稳后回病房。当血压恢复至术前状态时,停止多巴胺静滴,血压未见波动。

(收稿日期:2000-11-28)

作者单位:455000 河南省安阳解放军第151医院介入治疗中心

介入治疗致迷走性低血压一例

作者: [王克金](#), [陈良金](#), [晁华](#)
作者单位: [河南省安阳解放军第151医院介入治疗中心](#)
刊名: [介入放射学杂志](#) 
英文刊名: [JOURNAL OF INTERVENTIONAL RADIOLOGY](#)
年, 卷(期): 2001, 10 (2)
被引用次数: 0次

本文链接: http://d.wanfangdata.com.cn/Periodical_jrfsxzz200102029.aspx

授权使用: qkxb11(qkxb11), 授权号: 9928842f-16f1-4bc6-97be-9e3601574425

下载时间: 2010年11月22日